Über die primäre Tuberkulose der knöchernen Gelenkenden des Kniegelenkes mit besonderer Berücksichtigung ihrer Diagnose mittels Röntgenstrahlen.

Inaugural-Dissertation

zur Erlangung der medizinischen Doktorwürde. .· .· Vorgelegt der hohen medizinischen Fakultät der Albert-Ludwigs-Universität zu Freiburg im Breisgau

ACAD. LUGD BAT. BIBL.

von

Hans Fossler.

Freiburg i. Br.
J. Dilger'sche Buchdruckerei
1911.

Gedruckt mit Genehmigung der Medizinischen Fakultät der Universität Freiburg i. B.

Referent:
Geh. Hofrat Professor Kraske.

Dekan:
Geh. Hofrat Professor Kraske.

Meinen lieben Eltern in
Dankbarkeit gewidmet!

Digitized by the Internet Archive
in 2026

https://archive.org/details/IA41543126_0008

Einleitung.

Die Tuberkulose der Knochen ist eine der häufigsten auf Infektion beruhenden Erkrankung des Skelettsystems; ihr zur Seite steht, was Häufigkeit anlangt, die tuberkulöse Erkrankung der Gelenke. Mannigfache Beziehungen bestehen zwischen beiden. Bekanntlich lokalisiert sich an den langen Röhrenknochen der Extremitäten die Tuberkulose in den Enden derselben, den Epi- und Metaphysen; dies sind aber auch diejenigen Teile, mit denen die Knochen gegenseitig artikulieren, die Gelenkenden Es ist einleuchtend, dass ein hier lokalisierter Krankheitsherd das benachbarte Gelenk in grosse Gefahr bringt und es schliesslich infizieren kann, entweder auf dem Wege langsamer Ausbreitung oder infolge plötzlichen Durchbruchs in die Gelenkhöhle. Umgekehrt kann von einem primär spezifisch erkrankten Gelenke aus der tuberkulöse Prozess auf den Knochen übergreifen, sei es auf dem Lymphwege oder direkt nach Zerstörung des Gelenkknorpels. Weiterhin ist es möglich, dass Knochen und Gelenk gleichzeitig infiziert werden bei ein und derselben Aussaat von Tuberkelbazillen in die Blutbahn, und durch deren Tätigkeit Knochen, Gelenkhäute und Gelenkinhalt gleichzeitig krankhaft verändert werden.

Welche dieser 3 Infektionsarten die primär ossale, die primär synoviale oder die gleichzeitige im einzelnen

Falle vorliegt, lässt sich selbst am anatomischen Präparate nicht immer entscheiden; auch der Kliniker, der in der Mehrzahl der Fälle erst das ausgesprochene Bild einer Gelenkaffektion zu Gesicht bekommt, kann oft nur auf Vermutungen gestützt für den einen oder andern Infektionsmodus sich entscheiden. „Die pathologischen Veränderungen eines erkrankten Gelenkes, sagt König, vor der Eröffnung mit annähernder Sicherheit zu diagnostizieren, ist leider nur in beschränkten Grenzen möglich. Am ehesten lässt sich noch der Zustand der Gelenkkapsel erkennen . . .“ „Ganz unsicher ist in der Regel die Diagnose ossaler Erkrankungen. Sicher wird die Diagnose erst bei Vorhandensein von Fisteln, die in den erkrankten Knochenherd führen.“

Ueber letzteren Punkt äussert sich Krause folgendermassen: „Die ersten Anfänge der tuberkulösen Herde in den Epiphysen sehen wir beim Menschen selten; sie kommen nur gelegentlich als nebensächlicher Befund in denjenigen Fällen zu Gesichl, in welchen weit vorgeschrittene Veränderungen einen operativen Eingriff erheischen.“

Die reinen primär-synovialen Formen der tuberkulösen Gelenkerkrankungen können also relativ leicht erkannt und durch geeignete Therapie zum Stillstand und zur Ausheilung gebracht werden, solange die Gelenkknochen noch nicht in ausgedehntem Masse in Mitleidenschaft gezogen sind. Anders verhält es sich mit den primär-ossalen Affektionen. Sind die Gelenkhäute im Anschlnss an eine solche erkrankt, so ist meist jede konservative Therapie zweifelhaft, da jede Knochenerkrankung äusserst hartnäckig sich einer spontanen Ausheilung wiedersetzt. Nur mit Hilfe einer möglichst frühzeitigen Diagnose zu der Zeit, wo der tuberkulöse Prozess in den das Gelenk zusammensetzenden Kno-

chenenden sich noch in den ersten Anfängen befindet, wo das Gelenk also noch frei oder in noch nicht nennenswerter Weise affiziert ist, könnte es vor einer meist unheilbaren Erkrankung oder verstümmelnden Operation bewahrt bleiben. Wenn zum Voraus festgestellt werden könnte, ob überhaupt und in welcher Weise die knöchernen Gelenkenden von der Tuberkulose befallen sind, dann könnte durch einen zielbewussten therapeutischen Eingriff vielen Kranken ein gesundes bewegliches Gelenk oder gar ein ganzes Glied erhalten werden. Dies ist ermöglicht durch Anwendung der Röntgenstrahlen; letztere leisten bei unsicherer Diagnose als nunmehr unentbehrliches diagnostisches Hilfsmittel, wie bei der Knochentuberkulose überhaupt so auch bei derjenigen der Gelenkenden, unschätzbare Dienste.

Es soll nun im Folgenden von der tuberkulösen Osteopathie der Gelenkenden des Kniegelenks die Rede sein mit besonderer Berücksichtigung ihrer Diagnose mittelst des Röntgenverfahrens. —

In den meisten Statistiken, die über die tuberkulösen Gelenkerkrankungen aufgestellt worden, findet sich bezüglich der Erkrankungsfrequenz das Kniegelenk an einer der ersten Stellen.

In der von Watson-Cheyne nach verschiedenen Autoren (Billroth Menzel, Jaffé, Schmalfuss) zusammengestellten Sammelstatistik ist das Kniegelenk mit 16,5 % verzeichnet, während für die anderen grossen Gelenke folgende Zahlen angegeben sind: Für das Hüftgelenk 14,6 %, für das Ellenbogengelenk 6,3 %, das Schultergelenk 1,5 %.

Lannelongue „fand unter 256 Fällen von Tuberkulosen der Gliedmassen" das Kniegelenk 66 (= 25,8 %), das Hüftgelenk 100 mal (= 39 %), das

Ellenbogengelenk 12 mal (4,8 %), das Schultergelenk 2 mal (= 0,8 %) erkrankt.

In Alfers Statistik, welche über die in der Bonner Klinik während eines Zeitraumes von 6 Jahren behandelten Knochen- und Gelenktuberkulosen berichtet, ist das Kniegelenk 281 mal befallen, während es beim Hüftgelenk 241 mal, beim Ellenbogengelenk 114 mal, beim Schultergelenk 18 mal der Fall war.

Riedel, der von 252 Fällen von Gelenktuberkulose berichtet, fand das Kniegelenk 116 mal affiziert, während das Hüftgelenk 88 mal und das Ellenbogengelenk nur 48 mal erkrankt waren.

Lehmanns Ergebnisse (aus dem Würzburger Juliusspital 1887—1896) zeigen unter 313 Gelenktuberkulosen 127 Erkrankungen des Kniegelenks, 98 des Hüftgelenkes und 88 des Ellenbogens.

Wenn auch das gegenseitige Verhältnis bezüglich der Erkrankungsfrequenz der grossen Gelenke bei den verschiedenen Angaben ein verschiedenes ist, ergibt sich dennoch ein Ueberwiegen des Kniegelenks über die andern; es ist eines der am häufigsten von Tuberkulose befallenen Gelenke des Körpers. —

Eine weitere aus den verschiedenen Statistiken hervorgehende wichtige Tatsache ist die Bevorzugung der Kinder- und Jugendjahre für die Entstehung der tuberkulösen Gelenk- und Knochenleiden. „Der Einfluss des Alters auf die tuberkulösen Gelenkerkrankungen ist ungefähr derart, dass mit dem zunehmenden Alter die Häufigkeit der Gelenktuberkulose abnimmt.“ Wenn man bedenkt, „dass die Mehrzahl der in späteren Jahren auftretenden tuberkulösen Knochen- und Gelenkleiden als Rückfälle bezeichnet werden müssen“, so fällt im allgemeinen eine besondere Bevorzugung der ersten Jahrzehnte auf. Nach Billroth betrifft nahezu $^1/_3$ aller Erkrankungen die ersten 10 Lebensjahre,

1/6 das 2. Jahrzehnt; somit fällt die Hälfte aller Fälle auf das 1.—20. Lebensjahr. Diese Zahlen gelten nach den Angaben Königs (1906) auch im Speziellen für das Kniegelenk: „Fast ein 1/3 unserer Beobachtungen gehören dem ersten Jahrzehnt und fast 1/4 dem zweiten an; von da an nimmt die Zahl der Beobachtungen rasch ab.“ Unter 720 in der Göttinger Klinik behandelten Fällen von Kniegelenktuberkulose begann die Erkrankung in 40 % der Fälle zwischen dem 11.—20. und in 13 % zwischen dem 21.—30.

Guillemain berichtet über 100 Kinder vom 1.—15. Lebensjahr, bei denen auf das 1.—5. Jahr 43 auf das 5.—10. Jahr 34 und auf das 10.—15. Jahr 23 Fälle von Knietuberkulose fallen. —

Von den 313 Fällen Lehmanns entfallen 196 auf das 1.—15. Lebensjahr also 5/8 aller Fälle.

Die Zahlen, die über die Häufigkeit der Knochentuberkulosen, speziell des Femur, Tibia und Fibula berichten, können bei der Betrachtung der sogen. Ossalform der Kniegelenkstuberkulose nicht als Vergleichsobjekte herangezogen werden, da in diese Zahlen auch die allerdings weniger häufigen diaphysären Affektionen und die Erkrankungen der entgegengesetzten Epiphyse mit eingerechnet sind. Jedoch finden sich für das Kniegelenk Angaben über die Frequenz ossaler und synovialer Erkrankungen; über diese Frage, ob Prozesse ersterer oder letzterer Art vorwiegen, gehen die Ansichten und Angaben der Autoren sehr auseinander. Wie viele der ossalen Prozesse primäre, wie viele sekundäre sind, lässt sich an der Hand des Präparates in vielen Fällen nur sehr schwer und meistens gar nicht entscheiden, was besonders bei vorgeschrittenen Leiden der Fall ist; daher auch in den Statistiken die nicht niederen Zahlen für Fälle „unbestimmten Ursprungs“. König spricht sich über

diese Frage, wie folgt, aus: „Wir haben ausgeführt", sagt er, „dass vielfach die Synovialis erkrankt, nachdem ein tuberkulöser Knochenherd in Kommunikation mit dem Gelenk getreten war, und wir müssen wohl auch heute noch daran festhalten, dass dieser Weg der Entstehung einer Synovialis-Tuberkulose der häufiger betretene ist." Nach König in 68 %, nach Krause in 77 % der Fälle. Riedel, der bei seiner vorwiegend operativen Therapie der Gelenktuberkulose „von 92 % seiner Fälle den anatomischen Befund anzugeben" in der Lage war, bezeichnet unter 116 Fällen von Kniegelenkstuberkulosen 39 % primär synovial und 61 % primär ossal.

Jedoch auf Grund reichlicher Erfahrung äussert sich König (1906) folgendermassen: „Die Zählung an Präparaten resezierter Gelenke ist ja heute noch viel schwieriger geworden, seit wir wissen, dass zahlreiche Herde, welche wir früher als primär auffassten, sekundär durch Faserstoff veranlasste sind". Er gibt an, dass Knochenherde als Ausgangsstellen für eine Synovial-Tuberkulose am Kniegelenk „etwa in der Hälfte aller Fälle" sich finden. So berichtet er über 547 Fälle von Kniegelenkstuberkulose, von denen es sich bei 281 um ossale, bei 266 um synoviale Erkrankungen handelte.

Bei 41 in der Turiner Klinik in den Jahren 1888—1900 beobachteten Fällen von Tuberkulose des Kniegelenks konnte die primäre Lokalisation der Krankheit nachgewiesen werden und zwar bei 24 primäre Ostitis, bei 17 primäre Synovitis (Fillipello). Berücksichtigt man noch die rein extra- oder paraartikulär sich abspielenden tuberkulösen Knochenprozesse an den dem Kniegelenk benachbarten Teilen von Tibia, Femur, Patella und Fibula, die alle nicht in den für das Kniegelenk aufgestellten Statistiken in Rechnung

gezogen sind, so ergibt sich doch ein bedeutendes Ueberwiegen primär ossaler Affektionen.

Wenn man bedenkt, dass von diesen in den ersten beiden Jahrzenten so häufigen Kniegelenkserkrankungen über die Hälfte der Fälle ossale sind, so verschiebt sich das Verhältnis zwischen synovialen und ossalen sehr zu Gunsten der letzteren, wenn man die ersten Lebensjahre in Betracht zieht; unter 86 Fällen während der 3 ersten Lebensjahre, die in Königs Klinik zur Beobachtung kamen, waren doppelt so viel Fälle ossalen Ursprungs als synovialen (42 zu 21).

Pathologische Anatomie.

Sämtliche Bilder, in denen die Knochentuberkulose in Erscheinung zu treten pflegt, findet man in den dem Kniegelenk benachbarten Knochenabschnitten. „Es gibt, sagt König, keine Stelle in dem Gelenk und in der Nähe desselben, an welcher man nicht primäre Herde findet. Ebenso sind sämtliche Formen der Knochentuberkulose vertreten".

Der Schilderung über die Lokalisation, die Art und die Folgen der Knochenerkrankung in den einzelnen hier in Betracht kommenden Knochenteilen sollen einige allgemeine pathologisch-anatomische Bemerkungen, eine Schilderung der Haupttypen der Knochentuberkulose vorausgeschickt werden.

Die Beteiligung des Knochensystems bei der akuten allgemeinen Miliartuberkulose, wo man disseminiert im Knochenmarke miliare Tuberkel findet, hat keine chirurgische Bedeutung.

Die eigentliche Ostitis tuberculosa tritt entweder in lokalisierten Herden oder als diffuse, progressive Erkrankung in Erscheinung.

Bei der Ersteren ist an der Ablagerungsstätte der Tuberkelbazillen im Knochenein Herd von Granulationsgewebe mit Tuberkeln nachweisbar, der anfangs grau-rötlich durchscheinend, schliesslich durch Verkäsung gelbe Farbe annimmt; denn die mangelhaft vaskularisierte Neubildung zerfällt besonders leicht, um den sog. käsigen Herd zu bilden. Das von Granulationen durchsetzte Knochengewebe wird unter deren Einfluss durch lakunäre Resorption zerstört (Karies tuberculosa). Hierdurch entstehen erbsen- bis haselnussgrosse Höhlen von rundlicher oder röhrenförmiger Gestalt, Wurmlöchern ähnlich die sich in grösserer oder geringerer Ausdehnung durch die Spongiosa hinziehen. An der Oberfläche des Knochens tritt der Prozess als mehr oder weniger tiefe Usur in Erscheinung. Der Inhalt derartiger Höhlen gleicht bald weicher Granulation, bald einem bröckeligen, käsigen graugelblichen Brei, dem Zerfallsprodukte der ersteren, sogenannten Knochensand enthaltend; tritt die Verflüssigung und eitrige Einschmelzung der Käsemassen besonders in den Vordergrund, so spricht man von Knochenabszess. Letzterer ist gegen das gesunde Knochengewebe durch eine mit Tuberkeln besetzte Abszessmembran oft auch durch entzündlich sklerosiertes Knochengewebe geschieden. Bei rasch eintretender Verkäsung bleibt der Schwund des Knochengewebes im Bereiche des Granulationsherdes aus, und es verfallen die käsig infiltrierten Knochenmaschen nach anfänglicher entzündlicher Verdichtung der Nekrose. Diese abgestorbene Knochenpartie wird durch demarkierende Entzündung oder weiterfressende Granulation vom lebenden Gewebe teils ganz, teils partiell losgelöst. Der so entstandene tuberkulöse Sequester hat meist glatte, wenig höckerige Oberfläche, ist hart, rundlich oder länglich und hat

ungefähr Gestalt und Ausdehnung des ursprünglichen Herdes; oft lassen sich auch mehrere Sequester in einer Höhle antreffen.

Ausser den rundlichen oder röhrenförmigen findet man in den Epiphysen auch keilförmig gestaltete Herde stellenweise gleichgeformte Sequester enthaltend. Diese, fälschlicher Weise früher als Infarkte bezeichnet, repräsentieren nur eine bestimmte Form der herdförmigen Knochentuberkulose. Nach Heile dürfen sie „nicht von vornherein als tuberkulöse Blutmetastasen angesehen werden, sondern als charakteristische Erscheinungsform der primären Knochentuberkulose."

Dieser herdförmigen ist die sogen. „diffuse s. infiltrierende tuberkulöse Ostitis" gegenüber zu stellen, die hervorgehen kann aus der ersteren, meist aber die Folge ist einer primären Synovial-Tuberkulose. Es wird hierbei fortschreitend ohne scharfe Grenze gegen das gesunde Gewebe ein grösserer Knochenabschnitt (Spongiosa ebenso wie Mark und Corticalis) von schnell verkäsenden und vereiternden Wucherungen befallen; eine abschliessende Abszessmembran oder Sklerose des Knochens fehlen. Der ganze befallene Knochenabschnitt sieht gleichmässig blass-gelb aus und ist von trockener Beschaffenheit; hier und da können kleinere Eiterherde eingesprengt sein; letztere, in der Markhöhle einen etwas grösseren Umfang erreicht, leiten über zu der sogen. „Osteomyelitis tuberculosa purulenta." —

Diese verschiedenen Typen, in denen die Tuberkulose auftritt, finden sich nun vorzugsweise folgendermassen an den Gelenkenden des Kniegelenkes verteilt.

Die rundlichen oder polymorph gestalteten Granulations-Käse- oder Eiterherde, mit oder ohne Sequester können an den verschiedensten Stellen in das Spongiosagewebe eingelagert sein. Am oberen Ende der

Tibia, die wie wir später sehen werden, häufiger erkrankt als Femur und Patella, ist besonders die Metaphyse von den Herden bevorzugt, „Sie liegen meist zum grössten Teil schaftwärts von der Epiphyse, können unter Umständen sehr gross (bis zu hühnerei gross) werden“ (König); an der Aussenseite sind sie zahlreicher vertreten als an der Innenseite des Knochens und meist vorne nahe bei der vorderen Tuberositas direkt unterhalb des Lig. patellae (Guillemain). Auch dem Epiphysenknorpel anliegende Herde finden sich, die manchmal ihn durchbrechend zu beiden Seiten desselben gelegen, sanduhrförmig sich darstellen. Die Epiphyse beherbergt Herde zentral zwischen den Condylen oder in denselben gelegene, oft sie zum grössten Teil erfüllend; manchmal auch an der Knochenoberfläche direkt unter dem Gelenkknorpel liegende kommen vor. Von den Condylen scheint der mediale mehr als der laterale bevorzugt. Subperiostale, als muldenförmige Defekte an der Oberfläche des Knochens erscheinende Herde beobachtet man mit Vorliebe „an den nur von Haut bedeckten“ Knochenabschnitten, also an der vorderen-medialen Tibiafläche; doch können oberflächlich gelegene Herde natürlich auch an anderen Stellen vorhanden sein; so berichtet Ménard (s. Lit.) über einen an der hinteren Tibiafläche gelegenen.

Für das distale Femurende gelten ähnliche Verhältnisse und zwar soll hier eine Bevorzugung der hinteren Abschnitte bestehen (Guillemain). Die intraossalen Herde finden sich in den Condylen, in der Metaphyse und dem Epiphysen-Knorpel benachbart. Bevorzugt soll nach Volkmann und Ludloff der Condylus internus femoris sein; nach der König'schen Statistik (s. u.) der äussere Condylus. Praedilektionsstellen für oberflächlich gelegene sind das Planum popliteum femoris, die Gegend direkt oberhalb der

Condylen und die Fossa intercondylica; vorne die Gegend oberhalb der Facies patellaris. Auch kommen isolierte Herde direkt unter dem Gelenkknorpel oder an dessen Rande liegend vor.

Bei der Patella ist neben den verschiedensten Stellen der untere mediale Quadrant am häufigsten von erbsen- bis kirschkerngrossen Herden, manchmal auch rundliche Sequester enthaltend, eingenommen. Bei der Ausbreitung gehen die Herde „meist bis an den unteren Rand oder bis an die Vorderfläche unter das Periost" (König). Auch central gelegene Herde kommen vor; selbst die ganze Patella kann der käsigen Nekrose anheimfallen. Am Rand der Kniescheibe ist an jeder beliebigen Stelle das Vorhandensein eines Defektes möglich, sowie subchondral an der vorderen oder hinteren Fläche.

Die Keilherde mit oder ohne Sequester, die nach W. Müller in etwa 1/5 aller Fälle von Knochenherden vorkommen, trifft man mit Vorliebe in dem seitlichen Teile der Condylen sowohl des Femur wie der Tibia „grössere Keilsequester finden sich namentlich in den Tibia-Condylen, hie und da in den Gelenkknorren des Femur" (König). Die Basis dieser infarktähnlichen Gebilde verläuft zuweilen parallel mit der Gelenkfläche oder fällt mit ihr zusammen, wobei dann meist auch das entsprechende Stück des Gelenkknorpels nekrotisiert; die Spitze des Keils ist schaftwärts gerichtet und befindet sich meist 1,5—2 cm oberhalb des Gelenkspaltes in der Nähe der Gelenkkapselinsertion. Einen seltenen Sitz der Keilherde stellt die Epiphysengrenze dar, wobei jeweils die Basis des Keiles mit dieser zusammenfällt, während die Spitze je nach der epiphysären oder metaphysären Lokalisation entweder gelenk- oder schaftwärts gerichtet ist. Keilförmige Herde in der Patella sind nicht beschrieben.

Die progressive, infiltrierende Form der Tuber-

kulose, die sich sehr gerne nach Durchbrechung des Epiphysenknorpels schaftwärts auf die Spongiosa und Kortikalis der Diaphyse ausdehnt, ist im allgemeinen am Kniegelenk selten. Da sie meist die Folge schwerster Erkrankung des Gelenkes ist, wobei nach Zerstörung und Loslösung des Gelenkknorpels „die blossgelegte Spongiosa in dem tuberkulösen Eiter badet und damit der Infektion dauernd ausgesetzt ist", befällt die käsige Infiltration meist beide das Gelenk zusammensetzende Epiphysen. Einen derartigen Fall von Erkrankung des Kniegelenks beschreibt Volkmann (Sammlung klin. Vortr. No. 168 und 169). Lardennois beobachtete „eine ganz ausserordentlich ausgedehnte Erkrankung dieser Art im Femur" (Bulle de la Soc. anatom. de Paris No. 13 1896).

Statistisches.

Folgende zahlenmässige Angaben sollen das Gesagte bezüglich der Erkrankungsfrequenz und des Sitzes der Herde in den Gelenkknochen des Kniegelenks näher illustrieren.

Die „statistische Zusammenstellung der in den Jahren 1875—1893 beobachteten Fälle von Kniegelenktuberkulose aus der chirurgischen Klinik in Göttingen" von F. Mertens und W. König berichtet über 281 ossale Tuberkulosen; von diesen ist der Sitz der ossalen Herde in 107 Fällen (= 38,1 %) in der Tibia, in 93 Fällen (= 33,1 %) in dem Femur, in 33 Fällen (= 11,7 %) in der Patella; mehrere Knochen zugleich waren 48 mal (= 17,1 %) befallen. Bei einigen dieser Fälle finden sich noch nähere Angaben über die Lokalisation der Herde in den einzelnen Knochen

selbst. Bei 102 dieser 107 Tibia-Erkrankungen war 31 mal der Condylus lateralis, 34 mal der Condylus medialis, 37 mal andere Stellen der Sitz der Krankheit. Bei 93 Fällen mit Femurherden waren 44 im Condylus lateralis, 28 im Condylus medialis und 11 an anderen Stellen. Bezüglich der Patellaaffektionen finden sich folgende Ausgaben: 22 mal ist der Sitz des Herdes näher bezeichnet: ein mal war die Patella ganz (käsig) zerstört, 6 mal sass der Herd in der Mitte der Patella, 7 mal seitlich und zwar 4 mal in der medialen und 3 mal in der lateralen Hälfte; die untere Hälfte war 8 mal befallen, wovon 7 mal die Herde im unteren medialen Abschnitt sich befanden. Neben einem primären Patellaherde fanden sich in 17 Fällen andere primäre Erkrankungsherde: 4 mal in Femur, 5 mal in der Tibia, 8 mal in Femur und Tibia. Bei 42 Fällen ossaler Tuberkulosen im Kindesalter (vom 1.—3. Lebensjahre) ist die Tibia 11 mal, das Femur 20 mal, die Patella 3mal und mehrere Knochen gleichzeitig 8 mal mit tuberkulösen Herden behaftet.

Unter 28 von Ollier (Traité des résections A. III) mitgeteilten Fällen mit Knochenerkrankungen waren 17 tibialen, 9 femoralen, 2 patellaren Ursprungs.

Willemer fand den Sitz tuberkulöser Herde 8 mal in der Tibia, 4 mal im Femur, 0 mal in der Patella.

Guillemain berichtet über 16 Fälle, bei denen 12 mal die Erkrankung in der Tibia, 3 mal im Femur und einmal in der Patella begann.

Wie aus dieser Zusammenstellung hervorgeht, wird die Tibia am häufigsten befallen; seltener das Femur; sehr selten die Patella. In den ersten Lebensjahren scheint sich das Verhältnis zwischen Tibia und Femur umgekehrt zu gestalten, indem erstere weniger häufig als letzteres erkrankt. — Ein Befallensein mehrerer Knochen zugleich scheint nicht gerade oft vor-

zukommen; nach König sind am Knie einfache Herde doppelt so häufig wie multiple Erkrankungen.

Bezüglich der Häufigkeit der Sequester bei Kniegelenkstuberkulose seien die Ergebnisse aus den Zusammenstellungen Riedels und Lehmanns angeführt. Ersterer fand unter 116 Fällen von Kniegelenkstuberkulose 43 mit Sequestern (= 37 %). Bei den 127 Kniegelenkserkrankungen, über die Lehmann berichtet, waren 17 Sequesterfälle (13,4 %). Das Kniegelenk steht betreffs Häufigkeit der Sequester gegenüber Ellenbogen- und Hüftgelenk zurück; diese beiden letzteren sind unter den 62 Sequesterfällen 25 bezw. 20 mal vertreten. Bei den 17 Fällen mit Sequestern in den Gelenkenden des Kniegelenks war der Sitz der Sequester 9 mal das Femur, 5 mal die Tibia und 1 mal die Patella; bei 2 Fällen war eine bestimmte Angabe nicht zu machen; 1 mal fand eine vollkommene Abtrennung der Tibiaepiphyse statt.

Entstehung der Knochenherde.

Um von der sekundären Tuberkulose der Gelenkknochen abzusehen, wie sie durch direktes Uebergreifen der tuberkulösen Erkrankungen von Gelenkhäuten und Inhalt nach Zerstörung des den Knochen schützenden Knorpels zu Stande kommt, können die Gelenkenden entweder auf dem Lymphwege aus einem nahe gelegenen Weichteilherde durch direkte Fortleitung des tuberkulösen Prozesses erkranken oder vorzugsweise auf haematogenem Wege; die Blutbahn ist nach der heutigen allgemein gültigen Anschauung der einzige Weg, auf dem das infektiöse Material in den Knochen hineinkommt und die Bildung eines intraossalen Herdes

zur Folge hat. Die Voraussetzung hierzu, die Anwesenheit eines im Körper befindlichen tuberkulösen Herdes (z. B. in Gestalt einer kranken Drüse etc.) wird wohl nie fehlen, wenn dieser auch bei eingehender Sektion nicht immer gefunden wird. Bei der grossen Häufigkeit der Tuberkulose gerade im Kindesalter, wie sie durch die neuen serologischen Methoden festgestellt wurde (Fr. Hamburger, R. Monti), braucht auch das gelegentliche Eindringen von Infektionserregern in die Blutbahn nicht Wunder zu nehmen. Einer Gefässverstopfung durch einen „bazillentragenden Pfropf" (kleine Massen käsiger Substanz mit Bazillen) sollte der Ossalherd seine Entstehung verdanken; als Beweis hierfür wurde die infarktähnliche Form der Keilherde angeführt (König, Lexer). Diese Entstehungsweise wurde in Analogie auch für die rundlichen und unregelmässig gestalteten Herde angenommen. Neuere pathologisch-anatomische Untersuchungen (Heile) haben eben-erwähnten Entstehungsmodus der Keilherde nicht bewahrheitet; denn „erst sekundär nach Eruption von Knötchen im Infarktgebiet" tritt „ein vollständiges Sistieren der Zirkulation mit nachfolgender Nekrose des tuberkulös veränderten und noch normalen Knochengewebes" ein, infolge rückläufiger Lymphscheidentuberkulose, die sekundär die zuführenden Gefässe zum Verschluss bringt. „Einen Verschluss der Gefässlumina durch einen Embolus (Käse) etc. sahen wir in keinem der zahlreichen Serienschnitte", heisst es fernerhin (Heile). Durch diese Untersuchungen gewinnt auch die von Orth schon 1887 ausgesprochene Annahme an Wahrscheinlichkeit, wonach bei einer Endarteriitis tuberculosa eines intraossalen Gefässes es zur „Aussaat von Bazillen in die abhängigen Capillaren und zum Verschlusse des Gefässes kommt" (Lexer). Ob die rundlichen Herde also in jedem Falle infolge einer

Embolie durch infizierende Gewebsbröckel entstehen, bleibt dahingestellt. An „grobe embolische Verstopfung“ braucht nicht immer gedacht zu werden (Aschoff). Wahrscheinlich sind hier andere Verhältnisse im Spiele. Lexer glaubt, dass eher die Ablagerung von Bakterienhaufen als von Einzelbakterien anzunehmen sei, während Friedländer sich mehr für eine Infektion „mit einer spärlichen Zahl von Bazillen“ ausspricht. Dass einzelne Tuberkelbazillen zeitweise im Blute kreisen, haben neuere Untersuchungen bewiesen (Neumann, Wittgenstein, Lippmann, Liebermeister, Kurashiga). — Des weiteren soll es sich nach der Ansicht der meisten Autoren bei der lokalisierten Tuberkulose um schwachvirulente Bazillen handeln. Zur Entfaltung ihrer Virulenz müssen notwendigerweise gewisse Vorbedingungen erfüllt sein. Es liegt nahe, örtliche pathologische Vorgänge in der Blutbahn oder im Gewebe zur Erklärung für die Bildung eines tuberkulösen Knochenherdes heranzuziehen. Die physiologische Hyperaemie des jugendlichen Knochens, der Reichtum an weiten Gefässen, die den Stellen stärksten Wachstums zustreben, und das Vorhandensein von Endarterien (Langer) daselbst, genügen wohl nur insofern, als sie eine allgemeine Disposition des kindlichen Knochens zur haematogenen Erkrankung bedingen und den im Blute schwimmenden Erregern den Weg weisen nach dem Endpunkte des Kreislaufs an der Stelle des Knochenwachstums. Als lokale Ursachen kommen wohl feinste Kontinuitätstrennungen in Betracht, die leicht eintreten können bei der zarten Beschaffenheit der dünnwandigen intraossalen Capillaren und Gewebe in den Zonen des Knochenwachstums. Nach Petrow stellen Kontinuitätstrennungen im Gewebe den Ort dar, an denen der Tuberkelbazillus seine erste Wirkung ausübt; er fand bei seinen Experimenten

die ersten Tuberkelherde angrenzend an Gewebsrisse. Im Gebiete des Knochenwachstums finden sich die primären Knochenbälkchen oder die ihnen als Stütze dienenden Reste verkalkter Knorpelgrundsubstanz, die sogenannten „Richtungsbalken der Verknöcherung", beides wohl sehr zerbrechliche Gebilde, die unter dem Einflusse leichter Traumen einbrechen und so Zirkulationsstörungen und Gefässverletzungen zur Folge haben können. Krause nimmt für den Uebergang der Tuberkelbazillen ins Gewebe eine traumatische Gefässzerreissung in Anspruch, was bei bei den äusserst dünnwandigen Endschlingen und Gefässsprossen in den primären Markräumen leicht eintreten kann, zumal wenn sie von den abgebrochenen Knochenbälkchen verletzt wurden. Hierin bestehen vielleicht die Beziehungen zwischen Wachstumsvorgängen und Prädilektionsstellen der tuberkulsen Knochenherde, wovon Ludloff spricht. Dass aber auch in dem Spongiosagewebe des ausgewachsenen Knochens Tuberkelherde sich bilden können, ist wohl nicht auszuschliessen. Die schon physiologisch vorhandene Blutstromverlangsamung (Langer) in den relativ weiten, das Spongiosagewebe durchziehenden, dünnwandigen Capillaren kann durch Traumen des Gelenkes z. B. Distorsionen etc. (Zerrung oder Quetschung der Gefässe an den Eintritt- resp. Austrittstellen in den Knochen) fast zu vollkommener Stase gesteigert werden (Friedländler); hierdurch wird der Austritt der in der Blutflüssigkeit suspendierten Bakterien ins Gewebe begünstigt, in ein durch dasselbe Trauma geschädigtes und in seiner Widerstandskraft geschwächtes. Vielleicht entsteht auch infolge der Zirkulationsstörung eine Endangitis tuberculosa, da die Bakterien nach Art der Agglutinationsthrombose infolge der Stromverlangsamung mit der Gefässwand in nähere Berührung kommen und

an ihr kleben bleiben; es würde so der tuberkulöse Knochenherd seinen Ausgang nehmen von einem Intimatuberkel.

Offenbar bedarf es also in jedem Falle zur Entstehung eines intraossalen Tuberkelherdes doch eines Traumas, sei es in Form einer Contusion des Knochens oder einer Gelenkdistorsion (Gefässzerrung). „Die Enstehung lokaler Tuberkelherde nach Traumen ist eher wahrscheinlich als unwahrscheinlich“ (Voss). Es kann das Trauma wohl beim kindlichen, wachsenden Knochen so geringfügig und schwach sein, dass es meist nicht vom Patienten beachtet wird. Dann wäre es nicht nur als Ursache für das Aufflackern eines latenten Herdes (Honsell) verantwortlich zu machen, sondern auch für jede lokal entstehende Tuberkulose des Knochens. —

Die Knochenteile des Kniegelenks sind durch ihre exponierte Lage Traumen in erhöhtem Masse ausgesetzt; die grossen Knochenflächen gerade an der Vorderseite des Knies, auf welche die meisten Traumen einwirken, entbehren fast vollkommen eines Weichteilschutzes; eine Contusion wird nicht durch ein dickes Muskelpolster gedämpft, sondern wirkt direkt auf den Knochen. Nur von Haut überzogen sind die exponiertesten Knochenpartien; man vergegenwärtige sich die vordere Kante, die mediale Fläche und die Condylen der Tibia. Die Patella kehrt eine grosse, äusserst gering bedeckte Fläche nach vorne. Nur die Condylen des Femur sind nach vorne durch die Kniescheibe oder in Beugestellung durch die Sehne des M. quadriceps femoris teilweise bedeckt; seitlich allerdings liegen die Epicondylen frei zu Tage. Aber auch den in der Längsachse des Beines wirkenden Traumen sind die Gelenkenden des Knies ausgesetzt; ruht doch die ganze Körperlast auf ihnen und wirkt bei jedem Sprunge auf

sie ein. Doppeltem Druck ist auch wieder die Tibia ausgesetzt, da deren Gelenkfläche nur ungefähr halb so gross ist als die des Femur (Guillemain); während bei den Femurcondylen, die sich immer gleitend und rollend bewegen, ein Stoss bei den verschiedenen Stellungen des Gelenkes auf verschiedene Stellen des Knochens wirkt, ist es bei der Tibia immer ein und dieselbe, die durch eine in der Längsachse des Knochens erfolgende Erschütterung betroffen wird. — Auch Distorsionen, Zerrungen und Quetschungen der Weichteile (der Bänder und Gelenkhäute) kommen am Kniegelenk bekanntlich sehr gerne vor. Da nun, wie schon oben erwähnt, hier die Gefässe sind, deren Eintrittstellen in den Knochen mit den Ansätzen der Kapselweichteile zusammenfallen, ist auch zu einer Abknickung oder Quetschung der ersteren mit folgender intraossaler Zirkulationsstörung reichlich Gelegenheit geboten.

Der physiologische Blutreichtum in den Gelenkenden des Kniegelenks ist während der Wachstumszeit der Knochen noch in verstärktem Masse ausgebildet. Mit dieser Hyperaemie verbunden sind intensive Wachstumsvorgänge des Knochens. Die dem Kniegelenke zugewandten Knochenenden weisen nämlich das stärkste Längenwachstum von sämtlichen Knochenenden des Körpers auf. Es sind hier also beide Momente, starker Blutreichtum und grösste Wachstumsintensität des Knochens gleichzeitig vorhanden und bieten, sich gegenseitig unterstützend den disponiertesten Boden für die Lokalisation der Tuberkulose im Knochen dar.

Die Gefässversorgung der knöchernen Gelenkenden des Kniegelenks und der Gelenkkapsel geschieht durch dieselben Gefässe durch die Aa. articulares genu. Zur Zeit des Knochenwachstums treten die Aeste der Kapsel an Zahl und Kaliber denen des Knochens gegenüber sehr zurück, woher auch die geringere

Disposition zu haematogener Erkrankung der Weichteile zu dieser Zeit resultiert. Die Gelenkenden des Kniegelenks bilden, so lange die Epiphysenfugen noch nicht verstrichen sind, eigene, wenn auch nicht immer vollständig von den Diaphysen abgeschiedene, sehr blutreiche Gefässbezirke.

Die Gefässe des unteren Femurendes sind die tiefen, dem Knochen dicht angeschlossenen Aeste der Aa. genu superiores lateralis und medialis. Die Gefässe für die Metaphyse und Epiphysenfuge treten in deren Umkreise hauptsächlich vorne oberhalb der Patellarfläche oder an der Hinterseite des Knochens ein; während an den Seitenflächen sich hier nie grössere Gefässlücken finden. Die die Epiphyse versorgenden Gefässe treten zum kleinen Teil direkt oberhalb der Patellarfläche ein, grösstenteils aber an den Seitenflächen der Condylen; ein dritter Ort für grössere Gefässöffnungen der Epiphyse ist die Incisura intercondyloidea zwischen den oberen Ansätzen der beiden Kreuzbänder. — Von hier aus strahlen die Gefässe büschelförmig in den Knochen ein, die metaphysären gegen die Knorpelfuge, die epiphysären von allen Seiten dem Knochenkern der Epiphyse, dem Gelenkknorpel und z. T. der Epiphysenfuge zustrebend. — Diese Gefässanordnung bedingt die Form und den Ort der sogen. Keilherde, deren Spitze meist der Eintrittstelle eines Gefässes entspricht, und deren Basis mit dem Ausbreitungsbezirk des betr. Gefässes zusammenfällt.

Dieselben Verhältnisse gelten auch für das proximale Ende der Tibia, das von den Aa. genu inferiores lateralis und medialis und den Rami tibiales anterior und posterior der Art. tibialis antorior versorgt wird. Hier treten die metaphysären Gefässe im ganzen Umkreise des Knochens ein, die epiphysären an den Ansätzen der Gelenkbänder und besonders an

der Vorder- und Hinterfläche. Die Art. genu media ist das einzige Gefäss, das je einen ihrer schwachen Endäste vom Kreuzungspunkte der Lgg. cruciata aus den letzteren entlang, sowohl aufwärts in das Femur, in die Insisura intercondyloidea, als auch abwärts in die Tibia, in den vordersten Teil der Epiphyse, sendet.

Das Fibulaköpfchen wird durch den R. fibularis der Art. tibialis post. ernährt.

Die Patella erhält ihre Gefässe aus dem Rete patellare, das von den Gelenkarterien gespeist wird; diese senken sich in 5—6 Stämmen im mittleren Bezirk vom Dorsum her in den Knochenkern ein, um ihre Hauptrichtung nach der Randzone des letzteren zu nehmen, dem Orte der feinsten Gefässschlingen. „Im medialen, an Masse stärksten Teile der Patella, treten noch einige geringe Gefässe vom Rande her nahe dem Apex und einzelne vom Dorsum her ein, die ihre Richtung nach dem Knochenkern nehmen und sich in seiner Umgrenzung, später in demselben verzweigen". —

Der blutreichste Ort des Knochens, die Stelle der Ausbreitung der Gefässe, der Sprossen- und Schlingenbildung ist im Bereiche der Wachstumszonen des Knochens. Als solche haben die Knochenbildungszone an der Epiphysenscheibe und die jeweilige Cirkumferenz des epiphysären Knochenkernes zu gelten. Mit dem Abschlusse der endochondralen Verknöcherungs- und Längenwachstumsvorgänge, der bei den hier zu betrachtenden Knochen mit dem Anfang des 3. Jahrzehntes zusammenfällt, findet man das Spongiosagewebe durchzogen von einem Netze sehr weiter Capillargefässe; zu dieser Zeit hört auch die grosse Disposition für die Bildung von intraossal gelegenen tuberkulösen Herden auf. Diese hat man sich also wahrscheinlich an der jeweiligen Knochenbildungszone (Peripherie des

Knochenkernes und Epiphysenscheibe) entstanden und durch Umschlossenwerden seitens der peripherwärts fortschreitenden Knochenbildung in das Innere des Knochens gerückt zu denken; es sei denn, dass es nicht zu sofortigem Manifestwerden der Tuberkulose unter klinischen Erscheinungen kam. Mit dem Abschlusse der endochondralen Ossifikation entstehen die am weitesten epiphysenwärts gelegenen metaphysären Herde, und bei den Epiphysen die an der Peripherie der Gelenkenden, an der inneren Oberfläche des Gelenkknorpels lokalisierten Krankheitsherde. An letzterem Orte bleiben zudem dauernd „als Ausläufer der Gefässe der retikulären Knochensubstanz feinste capilläre Schlingen, Ausbuchtungen und Einrollungeu bildend" bestehen (Toynbee), die in ihrer Stärke den Gefässen in den primären Markräumen entsprechen; ihre exponierte Lage an der Peripherie der Gelenkenden und die Bedeckung durch eine äusserst dünne Knochenlamelle setzt sie wohl vielen traumatischen Schädigungen aus. Ein im späteren Lebensalter in Erscheinung tretender, central im Knochen gelegener Herd ist also wohl oft als Wiederaufflackern eines während der Wachstumszeit entstandenen und bisher latent gebliebenen tuberkulösen Knochenprozesses aufzufassen. Jedoch soll nicht geleugnet werden, dass auch innerhalb der Spongiosa der ausgewachsenen Gelenkenden auf eine der oben beschriebenen Möglichkeiten ein tuberkulöser Herd entstehen kann. —

Diese Verhältnisse ermöglichen unter Bezugnahme auf die oben gegebenen Ausführungen folgende Erklärungsversuche:

Als Ursache für das weniger häufige Vorkommen eines gleichzeitigen Befallenseins mehrerer Knochen -multiple Erkrankungen sind am Knie nur halb so häufig wie einfache Herde (König) — ist der getrennte

Ursprung der die Knochen des Kniegelenks speisenden Gefässe und die gegenseitige Abgeschlossenheit der Gefässgebiete von Femur, Tibia und Patella geltend zu machen. Ausserdem wird ein direktes Trauma meist nicht auf die zwei oder drei Knochen gleichzeitig und gleich stark wirken.

Das häufigere Erkranken des Femur im Vergleich zu den übrigen Knochen während der ersten drei Lebensjahre (s. o. Königs Statistik) ist wohl auf das frühzeitigere Vorhandensein des Knochenkernes in der Femurepiphyse zurückzuführen; letzterer tritt schon im 9. Fetalmonat (Rauber) auf, während dies bei der Tibia erst zur Zeit der Geburt oder manchmal erst nach derselben der Fall zu sein pflegt. Ausserdem findet an der Femurepiphyse vom 2.—4. Lebensjahre „eine besonders lebhafte Knochenentwicklung statt" und zwar „im stärksten Masse am Condylus internus im Alter von 2—3¼ Jahren"; dann beginnt eine langsamere und gleichmässigere Verknöcherung des übrigen Knorpels". Das „besonders rapide" Wachstum des unteren Epiphysenkernes des Femur ist aus den im Röntgenbilde darstellbaren Protuberanzen ersichtlich (Ludloff).

In den späteren Lebensjahren kehrt sich das Verhältnis bezgl. der Erkrankungsfrequenz sehr zu Gunsten der Tibia; letzere ist dann, wie oben erwähnt, bei weitem am häufigsten affiziert. Dies mag verschiedene Ursachen haben: Das obere Tibiaende ist das grösste, am meisten exponierte Knochenstück, also Traumen am zugänglichsten. Es erhält seine Blutversorgung aus vier verschiedenen Gefässen (Aa. articulares genus inf. lat und med., Rr. recurrentes tibial. ant. und post. aus der A. tibial. ant.) In der Mitte der Tibiaepiphysenfuge tritt im Röntgenbilde vom 3.—8. Jahre eine „knopfförmige Anschwellung" (Ludloff) als Zeichen intensivster Knochenbildung auf. Vom 7.—15. Jahre

entwickelt sich „sehr schnell“ die Tuberositas tibiae durch Auftreten eines neuen Knochenkernes. Die Vereinigung der proximalen Epiphyse mit dem Schaft erfolgt im 21. oder 22. Jahre, während dies am distalen Femurende schon im 20. Jahre zustande kommt. Es liegen also der Beginn und die Zeit des stärksten Knochenwachstums am oberen Ende der Tibia später als am distalen des Femur.

Die Seltenheit der Lokalisation der Tuberkulose in der Patella erklärt sich, abgesehen von der geringen Grösse und der geringen Rolle, die sie bei der Gelenkfunktion spielt (Guillemain), aus der „oft nachteilig beeinflussten“ Blutzirkulation; „durch die geschwächte Stromintensität“ der aus dem zarten Rete patellare stammenden, senkrecht zum Eintritt in den Knochen sich verzweigenden Gefässe ist die Möglichkeit, dass Infektionserreger in das Gefässsystem der Patella gelangen können, verringert. Die günstigeren Bedingungen für deren Einschleppung treten erst spät ein mit dem Auftreten und Wachsen des Knochenkernes im 3. (Rauber), 4.—5. (Ludloff), bis 15. (Munz) Lebensjahre. Die Bevorzugung des unteren medialen Quadranten für tuberkulöse Herde resultiert aus den hier intensiveren Ossifikationsvorgängen und dem grösseren Gefässreichtum als an den anderen Stellen. Die Zeit der Patellarerkranknngen fällt deshalb vorzugsweise mit der zweiten Hälfte des ersten und der ersten Hälfte des zweiten Jahrzehntes zusammen.

Verlauf und Folgen.

Die Verschiedenheit des Verlaufes und des Bildes, das die Knochentuberkulose der Gelenkenden des Knies darbietet, hängt von manchen Umständen ab. Es

spielen hierbei ausser der Art des tuberkulösen Prozesses vor allem das Alter des Patienten und auch der Sitz des Herdes eine Rolle; es ist nicht nur von Bedeutung, welcher der hier in Betracht kommenden vier Knochen ergriffen ist, sondern auch die Stelle im Knochen selbst ist massgebend für die Folgen der Krankheit. Der innige Zusammenhang, in dem diese Verhältnisse gegenseitig stehen, macht auch eine getrennte Schilderung derselben unmöglich. Bezüglich des Alters des Patienten und der Art des Krankheitsherdes gelten die für die Tuberkulose allgemeinen Erfahrungstatsachen, die deshalb hier nur kurzer Erwähnung bedürfen.

Zunächst sei bemerkt, dass jeder primäre Granulationsherd, solange er nicht zu grosse Dimensionen erreicht hat, oder mit Eiterung kompliziert ist, einer Ausheilung fähig ist. Im günstigsten Falle können die spezifischen Granulationen von gesundem Gewebe durchwachsen und substituiert werden, und so aus dem Herd eine bindegewebige Narbe entstehen; auch kleinere Sequester können der Resorption anheimfallen oder abgekapselt werden. Besitzt das den Granulationsherd umgebende Gewebe eine etwas geringere Heilungstendenz, oder hat der Herd schon zu grosse Dimensionen erreicht, um vollständig erstickt zu werden, so ist doch noch eine fibröse oder knöcherne Abkapselung möglich. Dies bedeutet selbstverständlich keine Ausheilung der Krankheit, sondern nur eine Eindämmung des Prozesses, der bei der während mehrerer Jahre dauernden Latenz des Tuberkelbazillus (Harbitz) von neuem aufflackern kann und weiterer Ausbreitung fähig ist; es kann also jederzeit die gutartigere, zur Heilung neigende Form des Uebels in eine schlimmere sich umwandeln. Sind einmal Nekrosen, Verkäsung und die mit ihnen fast stets verbundene Eiterung aufgetreten, so ist schwerlich mit

einer örtlichen Begrenzung des Prozesses zu rechnen; dieser schreitet peripherwärts weiter, und die Eiterung hält an, solange nekrotisches Material vorhanden ist.

Im allgemeinen haben die Knochenherde bei Kindern die Eigentümlichkeit, sich örtlich zu begrenzen und zu sequesterieren und nicht, wie dies nach der Pubertät und vollends beim Erwachsenen der Fall zu sein pflegt, mehr oder weniger ausgebreitet aufzutreten. Die infolge des viel regeren Stoffwechsels stärkere Reaktion bei jüngeren Leuten schützt vor dem Weiterschreiten der Infektion. Hat der entstehende Eiter Abfluss gefunden, so ist mit einer Begrenzung des Prozesses zu rechnen und sogar mit völliger Ausheilung, wenn eine Ausstossung des nekrotischen Materials ermöglicht ist.

Hierbei, wie überhaupt in jedem Falle, ist der Sitz des Herdes im Knochen von Bedeutung. Haben die destruktiven Prozesse den Knochen in grösserer Ausdehnung angegriffen und teilweise zerstört, so büsst er seine normale Festigkeit ein, wovon Spontanfrakturen die Folge sein können. So kann es im metaphysären Teile des distalen Femurendes (Ollier), wo die Kortikalis sehr dünn und die Spongiosa durch Caries geschwächt ist, zu Querfrakturen kommen ungefähr 1—2 Querfinger oberhalb der Condylen. An der oberen Tibiametaphyse ist das weniger häufig der Fall bei der grossen Dicke des Knochens; immerhin kann der destruktive Vorgang sich fast über den ganzen Querschnitt der Tibia ausdehnen. Dies beweist der Fall II (s. Casuistik), wo es zu einer Fraktur der Tibia kam, nachdem auf operativem Wege die tuberkulösen Massen entfernt waren. Bei Lokalisation der Tuberkulose in einer der hier zu betrachtenden Epiphysen kann es auch zu Compressionsfrakturen des rarefizierten und kalkarmen Spongiosagerüstes kommen. Meist betrifft die Zerstörung einen der Condylen des Femur oder der

Tibia; das Resultat ist ein Genu varum oder valgum. Nicht nur plötzlich, sondern auch allmählich können durch langsame Abnutzung der infiltrierten Knochenpartien dieselben Gelenkstellungen resultieren. In der Regel ist es dann schon zu Infektion des Gelenkes gekommen infolge Auffaserung und Zerstörung des Gelenkknorpels; frei in der Gelenkhöhle zu Tage liegende Sequester werden durch die häufigen Bewegungen abgeschliffen. Des weiteren ist durch cariöse Zerstörung von Epiphysenteilen das Entstehen pathologischer Luxationen und Subluxationen des Kniegelenks ermöglicht. Bei der fast immer vorhandenen Beugestellung desselben weicht die Tibia nach hinten und oben den Condylen des Femur entlang. Da dieser Zustand auch die Folge schwerster „Gelenktuberkulose" ist, findet sich der „ulceröse Decubitus" (Volkmann) in der Regel an beiden Epiphysen der benachbarten Knochen; auch die Femurcondylen und Patella weisen an den Kontaktflächen dann meist Ulcerationen auf. — Bei dem eben Geschilderten handelt es sich um die schwersten und ausgedehntesten Znstände der Zerstörung der Gelenkteile, wobei, wie schon erwähnt, meist die Synovialveränderungen die Oberhand haben. Es können jedoch auch kleinere noch allein im Knochen lokalisierte tuberkulöse Herde nicht minder wichtige Folgen haben.

Ein kleiner metaphysär oder epiphysär gelegener, gleichgültig ob Granulations-, Käse- oder Eiterherd, wird, wenn er durch seine Lage oder bei seiner Ausbreitung in die Nähe der Epiphysenlinie, der Zone des Längenwachstums des Knochens kommt, dieses in förderndem oder hemmendem Sinne beeinflussen. Die bekanntlich in der Umgebung von Entzündungsherden bestehende Hyperaemie, die auch bei Tuberkulose der Gelenkenden in Form einer Wucherung und deutlich vermehrten

Verästelung der epiphysären Gefässe experimentell festgestellt wurde (Delkeskamp), verleiht den Proliferationsvorgängen an der Knochenwachstumszone eine gesteigerte Energie; das Resultat ist ein gesteigertes Längenwachstum des betr. Knochens, das einige Centimeter betragen kann.

Anderseits wird eine Hemmung des Wachstums resultieren, wenn der Intermediärknorpel der Zerstörung anheimfällt, der eine besonders geringe Widerstandsfähigkeit für die von der Epiphysenseite herkommenden Schädlichkeiten besitzt (Schuchard). Die auf diese Weise entstehenden Verlängerungen und Verkürzungen können sowohl am Femur wie an der Tibia Platz greifen. Auf diese Weise resultieren ebenfalls Valgum- und Varumstellungen des Unterschenkels, wenn die Schädlichkeiten mehr im Gebiete eines der Condylen lokalisiert bleiben. Ein metaphysärer Herd der Tibia nahe der Epiphysenlinie, unter dem medialen Condylus gelegen, wird eine Valgumstellung, unter dem lateralen eine Varumstellung hervorrufen können. Bei Femurherden resultiert ein Schiefstand der Gelenklinie infolge Tiefertretens eines der Condylen.

Dies sind die Beziehungen, die zwischen dem Sitze eines Knochenherdes und dem Orte des Knochenlängenwachstums, der Epiphysenscheibe, bestehen. —

Ausserdem ist es aber auch von Wichtigkeit für den Verlauf und die Prognose der tuberkulösen Osteopathie des Kniegelenks, wie ein Knochenherd im Verhältnis zum Ansatze der Gelenkkapsel im Knochen lokalisiert ist. Bei der intraossalen Ausbreitung eines Herdes wird derselbe gewöhnlich die ihm nächstgelegene Knochenoberfläche erreichen und schliesslich hier nach aussen durchbrechen. Es ist nun von grosser Bedeutung, ob die spezifischen Gewebswucherungen oder die durch eine Knochenfistel sich entleerenden Zerfalls-

produkte eines zentralen Herdes in die Gelenkhöhle hinein gelangen oder ausserhalb derselben entleert werden. Alle intrakapsulär erfolgenden Durchbrüche von Knochenherden in die freie Gelenkhöhle haben selbstverständlich eine spezifische Erkrankung des ganzen Gelenkes zur Folge, wovon hier nicht des weiteren die Rede sein soll. Günstigere Verhältnisse liegen vor, wenn vor dem Durchbruch die Gelenkhöhle nicht mehr als einheitliche besteht, sondern durch den Reiz eines längere Zeit bestehenden Epiphysenherdes „durch Bildung bindegewebiger Scheidewände in mehrere kleinere oder grössere Hohlräume geteilt worden ist“ (Stromeyer). Die schweren Erscheinungen der tuberkulösen Gelenkentzündung kommen dann überhaupt nicht zur Entwickelung, und man findet deshalb „häufiger begrenzte Eiterungen und nur an dem einen oder anderen Condylus cariöse Zerstörungen.“

Eine ausserhalb der Gelenkkapselinsertion perforierende Tuberkulose hat einen extra-artikulären Prozess zur Folge, der allerdings wiederum secundär zu Infektion der Gelenkhäute führen kann.

Die Epiphysen von Femur und Tibia verhalten sich bezüglich des Kapselansatzes verschieden. Während an der Tibia die Gelenkkapsel sich knapp an den Limbus cartilagineus ansetzt, taucht die distale Femurepiphyse grösstenteils in den Gelenksack; der Kapselansatz an der Femurepiphyse befindet sich vorne ein bis zwei Centimeter vom Knorpelrande entfernt, an den oberen Winkeln der vorderen Gelenkfläche am Knorpelrand; seitlich verläuft er ca. 0,5—1,5 cm vom Letzteren entfernt unter den Epicondylen, um sich hinten tief in die Bucht zwischen beide hinein bis zu den Ursprungstellen der beiden Kreuzbänder zu senken; die Kapsel reicht von hier nach oben sich umschlagend bis nahe an die

Epiphysengrenze. Es werden demnach die so häufigen subchondral und am Rande des Gelenkknorpels liegenden Knochenherde bei ihrem Durchbruche das Gelenk unweigerlich infizieren müssen, ebenso in dieser Gegend mündende Kloaken mehr zentral gelegener Herde. Ein extra-artikulärer Durchbruch vollzieht sich bei Epiphysenherden des Femur also nur in der Gegend der Epicondyli sowohl lateral wie medial. Während diese Gegend für die Tuberkulose der Femurepiphyse beim Erwachsenen die einzige ist, um ohne Gelenkbeteiligung nach aussen durchzubrechen, liegen beim Kinde (1.—3. Lebensjahr) die Verhältnisse insofern günstiger, als bei der relativ geringen Breite der Condylen „der eigentliche Gelenksack erheblich beschränkter ist; denn in der Fossa intercondyloidea und auch auf den überknorpelten Condylen reicht der Kapselsack hinten „noch nicht soweit nach oben bis zu der eigentlichen Epiphysenknorpellinie“ (König). Eine extra-artikuläre Perforation von Knochenherden der Epiphyse an dieser Stelle oder seitlich davon — „es sind in diesem Falle verhältnismässig oft Sequester, wobei auch der ganze Epiphysenkern ausgestossen werden kann“ — ist noch insofern erleichtert, als der Knochenkern näher dem hinteren Ende des Epiphysenknorpels liegt als dem vorderen; er befindet sich in der hinteren oberen Ecke der knorpeligen Epiphyse. Es wirken also die Lage des Knochenkernes und die Kapselinsertion bei ein bis dreijährigen Kindern zusammen, öfters Durchbrüche von Knochentuberkulose des Femur nach hinten in die Kniekehle herbeizuführen neben solchen auf die Seitenteile der Femurcondylen wie beim Erwachsenen, ohne das Gelenk zu berühren.

An der Tibia inseriert die Kapsel rings herum am Margo infraglenoidalis ungefähr 0,5 cm unter dem Knorpelrand; nur lateral geht sie etwas weiter herab

bis fast zur Articulatio tibiofibularis. Infolgedessen sind auch Durchbrüche von Tibiaepiphysenherden in den Gelenksack, selbst wenn sie von unten her schon den Gelenkknorpel erreicht haben, seltene Vorkommnisse; meist erfolgt eine Perforation unterhalb des Kapselansatzes nach aussen.

Die Patella liegt ungefähr zur Hälfte in der Gelenkkapsel; letztere heftet sich oben ein paar Millimeter vom Knorpelrand entfernt, sonst überall unmittelbar am Rande der Gelenkfläche an. Es gelten bei der kindlichen Kniescheibe ähnliche Verhältnisse wie bei der unteren Femurepiphyse; auch hier ist zu dieser Zeit das Gelenk durch eine dicke Knorpelschicht vor dem erkrankten Knochenkern geschützt, da letzterer sich an der vorderen Fläche subfascial entwickelt. Ausstossung des nekrotischen Materials erfolgt meist nach vorne. Eine direkte Gelenkinfektion von einem Patellaherd ist hier also ein seltenes Ereignis; öfter wird die Gelenkhöhle erst von einem der erkrankten Schleimbeutel infiziert.

Letzterer Modus, die indirekte Gelenkinfektion findet statt bei allen Perforationen in solche Schleimbeutel, die konstant oder zufällig mit der Gelenkhöhle in Communikation stehen. Vom Schleimbeutel schreitet die tuberkulöse Erkrankung sofort auf die Synovialis weiter; das Resultat ist dasselbe wie bei einem intraarticulären Durchbruche. Es kommen hier in Betracht die Bursa suprapatellaris, semimembranosa, und die B. musculi poplitei. Die letztere, „als schlauchförmige Tasche“ von lateral nach unten und hinten zu unter der Ursprungssehne des M. popliteus sich erstreckend, liegt in ihren unteren Teilen direkt der Hinterseite des Condylus lateralis tibiae an; eine hier fistelnde Knochentuberkulose infiziert den Schleimbeutel und dieser wird also der Erkrankung nach oben in den Gelenksack den Weg weisen. Dieser Schleimbeutel,

der gelegentlich auch mit der Articulatio tibio-fibularis communiziert, kann auch eine Tuberkulose dieses Gelenkes oder des Fibulaköpfchens nach der Synovialis des Kniegelenks fortleiten. Vom Condylus medialis tibiae aus kann die B. semimembranosa erkranken, und eine Tuberkulose der B. suprapatellaris entsteht von einem auf der Vorderseite der Femurmetaphyse mündenden Herde. Die „sehr häufig“ mit der Gelenkhöhle verbundene B. musc. gastrocnemii medialis kann von einem Condylenherd des Femur aus infiziert werden.

Eine Perforation in einen der anderen unmittelbar dem Knochen aufsitzenden Schleimbeutel führt zu Bursitis tuberculosa ohne sofortige Gelenkbeteiligung. Besonders häufig sind es die patellaren Schleimbeutel, die von Kniescheibenherden infiziert werden. Die Bursa infrapatellaris profunda, zwischen Lig. patellae und Tibiaepiphyse gelegen wird durch hier nach vorne fistelnde Epiphysenherde in Mitleidenschaft gezogen; ebenso erkrankt der Pes anserinus-Schleimbeutel infolge Durchbruchs an der vorderen medialen Seite des Tibiaschaftes.

An allen übrigen Stellen der Knochenoberfläche wird eine zur Perforation kommende Tuberkulose zunächst eine spezifische Erkrankung der bedeckenden Weichteile hervorrufen, die auf die tuberkulöse Infektion lebhafter reagieren als der Knochen. Es kommen hier in Betracht die Metaphysen des Femur und der Tibia, die kapselfreien Teile der Epiphysen beider Knochen: und zwar an Femur, wie erwähnt, die Epicondylen und an der Tibia die Epiphyse unterhalb der Gelenkkapselinsertion, die Cirkumferenz der Patella und das Fibulaköpfchen. Der Durchbruch erfolgt meist in Begleitung oder nach vorausgegangener, gewöhnlich nur geringfügiger, lokaler ossifizierender Periostitis, welche als die Ursache der zuweilen zu beobachtenden Knochenauftrei-

bungen anzusehen ist. Die granulierende, käsige oder eitrige tuberkulöse Entzündung befällt zunächst das Periost; die noch auf letzteres allein beschränkte Tuberkulose kann als cirkumskripte oedematöse Schwellung nur erkannt werden an den allein von Haut bedeckten Knochenabschnitten, an der vorderen Kante der Tibia unterhalb des Lig. patellae und der medialen-vorderen Fläche desselben Knochens. — An den übrigen mehr von Weichteilen bedeckten Knochenstellen manifestiert sich der Durchbruch eines Knochenherdes nur indirekt durch Bildung eines kalten Abszesses, der gewöhnlich, wie dies auch an anderen Körperstellen der Fall zu sein pflegt, entfernt von der Ursprungsstelle, der Knochenfistel, an der Oberfläche des Gliedes zu Tage tritt.

Besonders an der Vorderseite des Kniegelenks kommen diese paraartikulären Abszesse zu Gesicht. Von der Vorder- oder Seitenfläche des Femur kommend, subfascial unter den Endsehnen des M. quadriceps femoris sich vorschiebend, treten sie zu beiden Seiten der Patella oder des Lig. patellae als flache fluctuierende Erhabenheiten hervor, indem sie die beim gesunden Knie zu beiden Seiten der Patella befindlichen Gruben zum Verschwinden bringen; auch ein Tiefertreten der Abszesse seitlich lateral oder medial bis zur Mitte des Unterschenkels ist möglich. Denselben Weg können von der Hinterseite des Femur kommende Eitermassen nehmen, indem sie bei ihrer Senkung entweder lateral zwischen Gelenkkapsel und Bicepssehne, oder medial unter den vereinigten Endsehnen der Mm. sartorius gracilis, semimembranosus, semitendinosus nach vorne durchtreten. Gelegentlich kommt es zu Eiteransammlungen in der Kniekehle bei Zerstörungen der Femurepiphyse bei 1—3jährigen Kindern oder zu Senkungen am Unterschenkel unter die Wadenmuskulatur. Es

kann dies auch bei Fistelbildung an der Hinterfläche der Tibia der Fall sein, wie auch von hier aus aufsteigend ein Kniekehlenabszess entstehen kann. An der Vorderseite der Tibia wird ein sich bildender Abszess sofort erkannt oder noch vor der Senkung nach aussen perforieren. Die variabelsten Bilder können entstehen durch Abszesse die von der Patella ausgehen. „Die Richtung der Senkungen ist ausserordentlich verschieden und nicht selten bietet die Lage des Abzesses wie die der Fisteln zu diagnostischen Betrachtungen Anlass“ (König). Die Abszesse können subcutan, andere subfascial sich ausbreiten; selten ist die Wanderung nach oben und nach den Seiten; gelegentlich kommen sie auf der lateralen Seite des Femur zum Vorschein; in der Regel findet Senkung nach unten statt, denn „meist kommt der Eiter ja zunächst in die tieferen Schleimbeutel, welche nähere Beziehungen zur Patellarsehne haben“; „bei weitem am häufigsten erreichen sie hier in dem lateralen Gebiet bis zur Tibia hin die Oberfläche“ (König). Tiefere, mit den sehnigen Bündeln des Lig. patellae nach unten sich senkende Eitermassen kommen an der tibialen Insertionsstelle des Bandes zum Durchbruch, „während wieder andere an der hinteren unteren Spitze der Kniescheibe durchbrechend, auf der Hinterseite der Sehne sich ausbreiten, hier wohl auch den subgenualen Schleimbeutel füllend“ (König). — Die Fisteln, die durch Eröffnung eines tuberkulösen Abszesses durch die Haut entstehen, können an jeder beliebigen Stelle der Kniegelenksgegend angetroffen werden, und keineswegs immer ist eine bestimmte Lokalisation derselben für die Erkrankung einer bestimmten Knochenstelle charakteristisch. Fisteln im Umkreise der Patella sprechen meist für eine Patellarerkrankung; solche in der Kniekehle können in einen Knochenherd des Femur oder der Tibia führen, was auch

bei denen der Fall sein kann, die am Unterschenkel vorne oder seitlich die Hautdecke durchbrechen.

Wie Periost, Schleimbeutel und interstitielles Bindegewebe, so können alle Organe, mit denen der spezifische Eiter auf seinem Wege in Berührung kommt, der tuberkulösen Infektion anheimfallen.

Gerne kriecht die Tuberkulose den die Muskeln einhüllenden Fascien entlang und breitet sich derart in dem lockeren Zellgewebe auf weite Strecken an Unter- oder Oberschenkel aus. Dem Musculus sartorius, gracilis etc. entlang emporsteigend kann eine ausgedehnte Fascientuberkulose an der medialen und vorderen Seite des Oberschenkels von Knochenherden der Tibia aus entstehen. Aus Herden des Fibulaköpfchens ist ein Weiterwandern dem M. biceps femoris entlang möglich. Das Gebiet des M. quadriceps femoris wird meist von eröffneten Kniescheibenherden aus infiziert neben solchen des distalen Femurendes der Vorder- oder Seitenflächen. Eine von der Hinterfläche dieses Knochens kommende Tuberkulose wird sich den Beugemuskeln des Unterschenkels entlang an dessen Hinterseite ausbreiten.

Ausser den Fascien ist auch auf diesem Wege eine spezifische Erkrankung der sonst sehr wenig für Tuberkulose disponierten Muskulatur möglich; „am ehesten kommt es zu tuberkulösen Eruptionen im untersten Abschnitte des M. quadriceps femoris“ (Krause). Es finden sich innerhalb des Muskelgewebes Käse- und Eiterherde, durch welche die Muskelbündel zerstört werden.

Bei poplitealen Eiteransammlungen können auch die grossen Kniekehlengefässe und die Nerven in Mitleidenschaft gezogen werden. Sind erstere von der tuberkulösen Ulceration angefressen, so ist eine lebensgefährliche, ja tötliche Blutung nicht ausgeschlossen;

in der Vene kann es zu Thrombosierung kommen. Selbst ein ausgeheilter Kniekehlenabszess oder sogar nur eine durch die Kniekehle ziehende Fistel gefährdet diese Organe; infolge der mit der Zeit eintretenden Narbenschrumpfung erfahren sie besonders bei Streckversuchen Zerrungen oder Kompressionen; es können Zirkulationsstörungen am Unterschenkel und Ausfallerscheinungen in der Funktion des N. tibialis und peroneus resultieren.

Symptomatologie.

Bei der Schilderung der klinischen Symptome und des Verlaufes der Ossaltuberkulose am Kniegelenk stösst man, wie überhaupt bei der Knochentuberkulose insofern auf Schwierigkeiten, als bei der Unbestimmtheit der Symptome das Bild der Krankheit ein sehr verschiedenes sein kann. Oft entsprechen die geringen subjektiven Symptome keineswegs der Schwere der pathologischen Veränderungen; leider nur zu oft sind es erst die Folgen der Krankheit, die den Patienten zum Arzte führen, die sekundäre Gelenkerkrankung, Abszessbildung etc. Es kommt bei dieser Krankheit also auf möglichst frühzeitige Diagnosenstellung an, so früh, als ein tuberkulöser Knochenherd noch allein im Bereiche des Knochens sich befindet und noch nicht zu sekundären Prozessen Anlass gegeben hat.

Man kann bei der Tuberkulose der Kniegelenksknochen, abgesehen von den allgemeinen Symptomen, wie sie bedingt werden durch die Anwesenheit eines tuberkulösen Herdes im Körper, unterscheiden zwischen solchen, die durch die Knochenaffektion lokal bedingt werden und Gelenksymptomen im benachbarten Knie-

gelenk als Ausdruck einer Fernwirkung auf letzteres, selbstverständlich unter Ausschluss der spezifischen Erkrankung des Gelenkes. Es entspricht das Krankheitsbild dem früher sogenannten „Stadium prodromorum“ einer Kniegelenkstuberkulose.

Oft ist beim Patienten hereditäre tuberkulöse Belastung nachweisbar, und manchmal Tuberkulose anderer Organe vorhanden. Trotz ungestörten Allgemeinbefindens und blühenden Aussehens des Patienten weist mitunter der typische Verlauf der Fieberkurve schon früh auf das Vorhandensein eines tuberkulösen Herdes im Körper hin. Oft kann eine Erhöhung der Körpertemperatur auch fehlen, denn „für sich allein“ erregt ein geschlossener tuberkulöser Herd, „wenn nicht besondere Umstände“, wie rasches Wachstum oder Vereiterung „obwalten, kein Fieber“ (Krause). Ist ersteres der Fall, so wechseln anfangs morgendliche afebrile mit abendlichen subfebrilen Temperaturen ab; indem die Differenzen erst $^1/_2 - 1^0$ C betragen, wachsen sie zugleich mit der Ausbreitung eines Knochenherdes; besonders wenn dieser durch Eiterung kompliciert ist, kann die Tagesdifferenz 1,0 ° C und darüber betragen, wobei schon morgens Fieber besteht.

Das erste Symptom, das die Aufmerksamkeit auf das erkrankte Glied lenkt, ist eine unverhältnissmäsig rasch eintretende Müdigkeit im ganzen Beine und besonders im Kniegelenk, das bei einem Teil der Fälle angeblich einige Zeit vorher von einem leichten Trauma (Stoss, Schlag, Sturz oder Verrenkung) betroffen wurde; in vielen Fällen ist aber anamnestisch ein Trauma nicht eruierbar. Eine schon früh auf entzündlicher Muskelatrophie beruhende Volumsabnahme des Ober- und Unterschenkels fällt oft auf, zuweilen aber nur bei genauen Messungen im Vergleich mit der gesunden Seite. Die Temperatur des erkrankten Knochens in

der Nähe des Entzündungsherdes oder auch des ganzen Gelenkes erscheint bei Betastung deutlich erhöht.

Die wesentlichste Erscheinung eines Knochenherdes sind neuralgieähnliche oder bohrende Schmerzen im Gelenke oder in dessen Nähe; zuweilen werden diese aber auch richtig in einen der Knochen verlegt. Es wird auch gelegentlich über Schmerzen geklagt, die in den Ober- oder Unterschenkel ausstrahlen; gewöhnlich sind es plötzlich auftretende Stiche, die bis über die Mitte des Oberschenkels reichen; diese treten nicht nur bei Erkrankungen des Femur oder der Tibia, sondern auch besonders bei Vorhandensein von Kniescheibenherden auf. Oft sind Schmerzen nur bei einer bestimmten Gelenkstellung vorhanden, oft nur bei Bewegungen im Kniegelenk. Charakteristisch weiterhin für sie sind nächtliche Exacerbationen, die den Schlaf unmöglich machen. Während derartige Schmerzen oft schon lange bestehen, bevor noch irgend ein greifbares Zeichen der Erkrankung zu finden ist, und deshalb als sehr wenig sicheres, diagnostisch verwertbares Symptom zu gelten haben, besitzt man in einem, beständig auf ein genau umschriebenes Gebiet eines der betreffenden Knochenenden oder der Patella lokalisierten, spontanen oder Druckschmerz einen ziemlich sicheren Anhaltspunkt, aus dem man auf einen Knochenherd schliessen kann. Dies gilt besonders für mehr oder weniger nahe der Knochenoberfläche gelegene Herde, bei der Patella, dank ihrer geringen Dicke auch für zentral gelegene.

Die von Lücke angegebene Perkussion der oberflächlich liegenden Knochen, wozu auch die Epiphysen des Kniegelenks und besonders die Tibia zu rechnen sind, soll „gelegentlich Anhaltspunkte für den genauen Sitz des Erkrankungsherdes“ im Knochen geben; der beim gesunden spongiösen Knochen sonore Perkussionsschall soll an Stellen, wo die Markräume „mit sklero-

tischem Knochen oder käsigen Massen" erfüllt sind, minder hell sein. Da der „Unterschied oft wenig hervortritt", wird man jedenfalls dieser Untersuchungsmethode, die zudem meist sehr schmerzhaft ist, wenig praktische Bedeutung einräumen dürfen.

Hat ein intraossaler Herd durch seine periphere Lage das Periost in Mitleidenschaft gezogen, so kann als weiteres klinisches Symptom die weiche, teigige Beschaffenheit des letzteren gelten. Am Tibiakopf, an der medialen-vorderen Fläche der Metaphyse dieses Knochens, an der Patella, an den Epicondylen des Femur, überhaupt an Stellen, wo die Haut direkt den Knochen bedeckt, fühlt man unter derselben an cirkumskripter Stelle die weiche eigentümlich „teigige Anschwellung" der Knochenhaut und kann durch länger anhaltenden Druck mit der Fingerspitze eine flache Grube erzeugen. Die Berührung dieses flachen Tumors ist oft schmerzhaft; er sitzt dem Knochen fest auf, während die über ihn hinwegziehende Haut unverändert und leicht verschieblich ist.

Oft weist auch eine umschriebene Knochenverdickung, hervorgerufen durch lokale ossificierende Periostitis, auf den der Knochenoberfläche sich nähernden Prozess hin. Manchmal ist ein oberflächlicher Knochendefekt in Form einer Delle zu fühlen.

Nimmt des weiteren an der oedematösen Schwellung ausser dem Periost auch die Haut teil, entsteht unter ihr ein Granulationsherd oder ein kleiner Abszess dicht auf dem Knochen, so kann man mit grosser Wahrscheinlichkeit die Diagnose auf einen primären tuberkulösen Knochenherd stellen, da eine primäre Tuberkulose der Weichteile eine Seltenheit ist.

Es kann auch eine chronische Bursitis der patellaren Schleimbeutel den Verdacht auf eine Kniescheibenerkrankung erwecken, ebenso wie eine chronische

Schwellung der tibialen Schleimbeutel eine Knochenerkrankung der Tibia wahrscheinlich macht.

Ein weiteres, oft einziges Frühsymptom eines tuberkulösen Epiphysenherdes ist ein recidivierender, meist äussert chronischer Hydrops genus; derselbe ist nicht spezifischer Natur, sondern ist der Ausdruck des auf Fernwirkung beruhenden Reizzustandes der Gelenkhaut, hervorgerufen durch den benachbarten Knochenherd. Das Punktat besteht in diesen Fällen in einer klaren Flüssigkeit, die auch nicht im Tierversuch Anhaltspunkte für Tuberkulose gibt.

Bei Bildung paraartikulärer Abscesse und Vorhandensein der typisch aussehenden Fisteln mit ihrem charakteristischen Sekrete liegt die tuberkulöse Aetiologie des Leidens sofort klar; über das Bestehen eines Knochenprozesses kann kein Zweifel mehr vorhanden sein, wenn im tuberkulösen Sekrete sich der typische Knochensand findet. Indes muss es bei dem sogenannten Wandern der kalten Abszesse und der zuweilen weit von dem die Eiterung unterhaltenden Knochenherd erfolgten Fistelbildung oft unentschieden bleiben, in welchem der drei Knochen der tuberkulöse Herd seinen Sitz hat. So kann, um von den vielen Möglichkeiten abzusehen, z. B. der Eiter einer Fistel an der Tuberositas tibiae sowohl einem hier befindlichen Knochenherd entstammen, als auch einem solchen der Patella. Die Entscheidung ist in einem solchen Falle dann besonders schwierig, wenn die vom Knochen ausgehenden Symptome undeutlich sind; findet man bei der Sondierung nicht die erkrankte Knochenstelle, deren Berührung zudem als äusserst schmerzhaft empfunden wird, so ist man nicht in der Lage, allein mit Hilfe klinischer Untersuchungsmethoden ohne das Röntgenverfahren, sich über die Lokalisation und die Ausdehnung des Knochenherdes zu orientieren.

Klinische Diagnose.

Während bei Anwesenheit von tuberkulösen Herden im Knochen jedes der bisher geschilderten Symptome vorhanden sein kann, so brauchen dies doch keineswegs alle zu sein; überhaupt ist der Beginn und Verlauf der Krankheit kein typischer; ja eine Knochenaffektion kann gerade in ihren Anfängen völlig symptomlos verlaufen. Dieses oder jenes Symptom mag späterhin zuerst auftreten oder besonders dominieren. Ursache zur Verkennung der Krankheit ist reichlich geboten. Der positive Ausfall der Tuberkulinprobe besagt natürlich nichts, ebenso wie eine nachgewiesene hereditäre Belastung keineswegs beweisend ist, auch wenn am Knie deutliche Lokalsymptome vorhanden sein sollten; letztere können auch hervorgerufen sein durch eine der im Folgenden differential-diagnostisch mit der Ossaltuberkulose des Kniegelenks in Betracht kommenden Krankheiten bei einem tuberkulösen Individuum.

Wird längere Zeit nur über Schmerzen geklagt, was bei lange sich hinziehendem „Stadium prodromorum“ der Fall sein kann, so liegt es nahe, bei mangelndem objektivem Befunde an ein hysterisches Gelenkleiden zu denken. Ausstrahlende Schmerzen können auch eine Gelenkneurose annehmen lassen. Indes ist man nur dann berechtigt, Hysterie als Ursache der Beschwerden verantwortlich zu machen, wenn die Unbeständigkeit der letzteren, häufiges Wechseln, Nachlassen heftiger Schmerzen bei Ermüdung, Fehlen in der Nacht und Vorhandensein anderer hysterischer Symptome diese Aetiologie wahrscheinlich machen.

Des weiteren kommen gerade zur Zeit des stärksten Wachstums um die Mitte des zweiten Jahrzehntes manchmal sogen. Wachstumsschmerzen vor, oft auch verbunden mit Temperatursteigerungen und zuweilen besonders heftig in der Kniegelenksgegend empfunden; meist am distalen Femurende. Jedoch finden solche Schmerzen in der Regel sich gleichzeitig auch an anderen Teilen des Skelettes und schwinden rasch bei Bettruhe.

Auch der hiehergehörige Symptomenkomplex der Osgood-Schlatter'schen Krankheit (Verdickung u. Schmerzhaftigkeit der Tuberositas tibiae) kann irreführen.

Fernerhin macht sich durch Knochenschmerzen in den Gelenkenden des Kniegelenks zuweilen ein maligner Tumor, ein myelogenes Sarkom, bemerkbar, das mit besonderer Vorliebe an diesen Stellen, vorzugsweise in der unteren Metaphyse des Femur seine Entwicklung nimmt. Gerade die ersten Anfänge seines Wachstums, wo nur Schmerzhaftigkeit, auch nächtliche Verschlimmerungen, oft ein symptomatischer Hydrops des Kniegelenks und noch keine oder nur geringe Auftreibung des Knochens vorhanden sind, bedingen ein der tuberkulösen Ostitis sehr ähnliches Krankheitsbild. Einer cirkumskripten weichen, oedemartigen Anschwellung des Periosts, wie sie durch einen Fungus tuberculosus des letzteren hervorgerufen wird, könnte auch ein periostales Sarkom zugrunde liegen.

Nicht nur klinisch, sondern auch anatomisch mit der Tuberkulose der Epiphysen fast übereinstimmend verläuft die subakute oder chronische Form der eitrigen Osteomyelitis, die besonders gerne das obere Tibiaende, seltener das distale des Femur oder die Patella befällt. Bohrende, Tage und Wochen anhaltende und oft im Anschluss an ein Trauma oder eine Ueberanstrengung des Kniegelenks auftretende Knochenschmerzen mit nächtlichen Exacerbationen, zuweilen in Verbin-

dung mit einer cirkumskripten Verdickung des Knochens sind auch die auf einen Knochenabszess hinweisenden Symptome. Eine „mildere Abart“ die sklerosierende Osteomyelitis (Garrè) verläuft unter gleichen Erscheinungen. Manchmal hilft die Anamnese zur Entscheidung; oft aber wird die Krankheit wie die Tuberkulose erst in ihren Folgen erkannt: Exacerbation mit septischen Temperaturen und typischer Granulations-, Eiter- und Coccenbefund.

Eine weitere hier differentiell-diagnostisch wichtige Krankheit ist das zentrale wie das oberflächliche Knochengumma der tertiären Lues. Während die vom Knochen ausgehenden Symptome (nächtliche Schmerzen, lokale Druckempfindlichkeit, cirkumskriptes Oedem, Knochenverdickung und manchmal Gelenkerguss) die gleichen wie bei Tuberkulose sind, so entscheiden doch sicher typische Anamnese, positiver Ausfall der Wassermann'schen Reaktion, und neben anderen luetischen Symptomen der Erfolg antiluetischer Therapie. — Bei einem von F. Krause beschriebenen Falle, bei dem „den klinischen Symptomen entsprechend“ beginnende Tuberkulose diagnosticiert wurde, „handelte es sich um ein primäres periostales Gumma“; hierbei trat „starke Verdickung des Condylus internus der Tibia mit Durchbruch nach aussen“ ein, und es entleerten sich „kleine, käsig aussehende Sequester und dünne, eiterähnliche Flüssigkeit“; erst aus dem Charakter des Geschwüres, welches sich in der Umgebung der Fistelöffnung bildete, und aus dem mikroskopischen Befunde der Granulationen konnte Syphilis festgestellt werden. — Bei einem anderen Falle wurde über „reissende Schmerzen im Knie“ geklagt; es bestand ein „heftig schmerzender Druckpunkt im Condylus internus tibiae“; die Umgebung war leicht geschwollen, im Kniegelenk geringer Erguss nachweisbar; spezifische

Therapie beseitigte die Erscheinungen „in wenigen Wochen".

Die hereditäre Lues mit ihren Veränderungen an den Epiphysenknorpeln kann einen Hydrops genus veranlassen; „sie kann Schwierigkeiten in der Diagnose bereiten, zumal wenn sie erst in späteren Jahren auftritt." Meist finden sich aber die ziemlich beschwerdefreien Gelenkergüsse in mehreren Gelenken, und es sind andere Zeichen der Lues hereditaria vorhanden.

Schliesslich muss bei einem Hydrops genus, der sich allmählich und vollkommen schmerzlos entwickelt oder auch akut nach einem Trauma entsteht und sich im weiteren Verlaufe durch Chronicität und häufiges Recidivieren auszeichnet, immer an einen symptomatischen (oder spezifischen), durch tuberkulöse Knochenherde der Gelenkenden bedingten, gedacht werden.

Chronisch rheumatische und gonorrhoïsche Ergüsse zeichnen sich meist durch Schmerzhaftigkeit und gleichzeitiges Auftreten an mehreren Gelenken aus; erstere noch durch ihre Reaktion auf Salicylpraeparate; für letztere gibt die Anamnese Anhaltspunkte.

An eine vasomotorische Neurose wird man bei einem Kniegelenkserguss wohl kaum von vorne herein denken und diese Diagnose nur auf positiven neurologischen Befund hin stellen dürfen.

Der letztere wird auch bei Arthropathien des Kniegelenks, wie sie durch eine Tabes oder Syringomyelie hervorgerufen sein können, in zweifelhaften Fällen für die Diagnosenstellung von ausschlaggebender Bedeutung sein.

Röntgendiagnose.

Aus diesen Ausführungen ist ersichtlich, wie schwierig oft die praecise Diagnose der Ostitis tuberculosa des Kniegelenks ist bei der Mannigfaltigkeit und Inkonstanz der klinischen Symptome. Dies ist besonders in den ersten Stadien der Affektion der Fall, wo zu weilen, wie schon erwähnt, nur eines oder wenige der genannten Symptome vorhanden sind; es ist zu Verwechslungen mit den eben geschilderten Krankheiten reichlich Gelegenheit geboten, so dass die Entscheidung, ob im gegebenen Falle tuberkulöse Knochenherde vorhanden sind, oft unmöglich ist. Ebenso kann bei bestehender Synovialtuberkulose eine etwa gleichzeitig vorhandene Knochenaffektion nur vermutet werden. In solchen Fällen besitzen wir im Röntgenverfahren eine unschätzbare Hilfe, und gerade das Röntgenbild ist hier berufen, „im Stadium der vagen Symptome" aufklärend zu wirken. Es weist einen Knochenprozess positiv nach; es zeigt den erkrankten Knochen und oft auch die Ausdehnung der Krankeit in demselben. Nur mit Hilfe des Röntgenverfahrens kann in den klinisch zweifelhaften Fällen entschieden werden, ob überhaupt Tuberkulose vorliegt oder eine andere der noch in Betracht kommenden Knochenerkrankungen. Des weiteren ermöglicht das Röntgenbild nach Erkennung der vorliegenden Krankheit eine praezise Indikationsstellung zum therapeutischen Handeln und es befreit den Operateur von dem Gefühl der Ungewissheit, etwa vorhandene Nebenherde bei der Operation übersehen zu haben; das Röntgogramm lässt fernerhin die Erfolge operativer Eingriffe während der Heilung beobachten und ein eventuell sich einstellendes Recidiv frühzeitig erkennen. Trotz der „relativen Armut an Ausdruksmitteln des Röntgenverfahrens, dem Reichtum

an Erscheinungsformen der Tuberkulose“ (Reiner) und der Geringfügigkeit der Veränderungen besonders in den Anfangsstadien bei dieser Krankheit, sind „bei ausgesprochenen Schulfällen der Tuberkulose die pathologischen Veränderungen nicht schwer zu erkennen; aber trotzdem geben manche Befunde des Röntgenbildes nicht das Pathognomonische der Tuberkulose wieder, und „manches, was als pathologisch gedeutet ist, stellt sich nach grösserer Erfahrung als normal heraus“. (K. Ludloff.) Dies gilt vorzugsweise für die das Kniegelenk bildenden Skelettabschnitte. Abgesehen von den Täuschungen und Verwechslungen, die möglich sind, mit Formdifferenzen, welche noch innerhalb der physiologischen Schwankungen liegen am ausgewachsenen Knochen, bietet das noch in Entwicklung und Auswachsen sich befindende Skelett der Kinder einen grossen, mit den Jahren wechselnden Formenreichtum dar. Gerade hier können sehr leicht, wie gesagt, normale Bilder für pathologisch gehalten werden, worauf besonders Ludloff hingewiesen hat. Es ist deshalb bei der grossen Häufigkeit der Tuberkulose gerade zur Zeit der Kindheit und des Wachstums eine genaue Kenntnis der normalen Bilder erforderlich, um die diagnostischen Schwierigkeiten beseitigen zu können. Aus diesem Grunde scheint es angezeigt, die physiologischen Formveränderungen während des Wachstums und das Bild der erwachsenen Knochenabschnitte eingangs näher zu betrachten.

Die Epiphysenfuge erscheint am unteren Femurende und am oberen Ende der Tibia mit dem „2. Lebensjahr als einfacher, ziemlich glatt begrenzter, heller Spalt zwischen dem diaphysären und epiphysären Knochen; später, bis ca. zum 10. Jahre, ist sie beiderseits eingesäumt von „zackigen, unregelmässigen,

intensiven Schatten gebenden Streifen, welche man als Knochenverdichtungen aufzufassen hat, und die der Ausdruck eines zu dieser Zeit energischen Knochenwachstums daselbst sind, was in besonderem Masse an der Tibiaepiphysenfuge der Fall ist. An dieser tritt während derselben Zeit in ihrer Mitte eine „knopfförmige Anschwellung" (Ludloff) auf, eine „deutlich cirkumskripte Zone der Knochenbildung". Vom ca. 7. bis 8. Lebensjahre beginnend besteht im 12. Jahre, wie man bei seitlicher Durchsicht erkennt, eine von der Tibiaepiphysenfuge nach vorne unten abzweigende neue Knorpelfuge; sie grenzt den Knochenkern der zu dieser Zeit entstehenden Tuberositas tibiae ab, welch letztere dann im 16. Lebensjahre vollständig mit der Diaphyse der Tibia knöchern verwachsen ist. Die Epiphysenfuge am oberen Tibiaende ist noch in der Mitte des 3. Jahrzentes „als feine Linie angedeutet". Eine späterhin direkt unterhalb der Tubercula intercondyloidea vorhandene, etwa erbsengrosse kalkarme Stelle ist ohne pathologische Bedeutung. Ferner sieht man meist auf Dorsalbildern die Mitte der Epiphyse der Tibia „nicht als einfachen schmalen Bandstreifen", sondern „getüpfelt und aufgehellt oder in Form sich kreuzender Wellenlinien", was als normale (Projektions-) Erscheinung zu gelten hat. (Köhler).

Im 2. Lebensjahre erscheint bei seitlicher Durchleuchtung in der vorderen Hälfte der Femurepiphyse ein „ungefähr halbkreisförmiger heller Fleck, dicht unter der Epiphysenfuge gelegen, von ihr getrennt durch die oben beschriebenen, zackigen Knochenverdichtungen, der sogen. „Epiphysenfleck" (Ludloff). Er entspricht dem Orte, wo zahlreiche Vasa nutritia seitlich in die Condylen eintreten, und wo die bei Frontalansicht erkennbaren drei durchsichtigen Stellen der Epiphyse übereinander zu liegen kommen,

denen vertikale und sagittale Knochenbälkchen fehlen. Die Struktur dieser nach dem Negativ-Bild auch „dunkler Fleck“ genannten Stelle zeigt ein feines Netzwerk von sternförmig angeordneten Knochenbälkchen, während die Richtung von oben nach unten zurücktritt. Der nirgends scharf begrenzte Fleck wird mit den Jahren immer kleiner und verschwindet mit der Knorpelfuge ungefähr im 17. Lebensjahre. Dann „geht er direkt über in den durchscheinenden Teil des Innenraumes der Diaphyse“. Im lateralen Condylus femoris zuweilen anzutreffende Compaktainseln von Hanfkorngrösse sind nicht als pathologische Befunde aufzufassen. (Grashey, Köhler). Bei Durchleuchtung von vorne nach hinten sind vom 2. bis gegen das 4. Lebensjahr an dem immer grösser erscheinenden Condylus medialis und zwar an dessen medialer Seite an der Knorpelgrenze 4 übereinander liegende sogen. „Protuberanzen“ sichtbar, „an der Stelle, wo bei seitlicher Durchleuchtung der Epiphysenfleck liegt“, also auch in der Gegend der einstrahlenden Vasa nutritia. Nachdem im 4. Lebensjahr solche Protuberanzen auch am lateralen Condylus aufgetreten, sind diese Gebilde beiderseits im 5. Lebensjahre verschwunden, und „von nun an entwickelt sich die Epiphyse mit glatten Conturen“ allmählich in Breite und Höhe, bis sie im 7. Jahre die Breite des unteren Femurendes und die bekannte Gestalt der Condylen mit Fossa intercondylica angenommen hat. Medialer und lateraler Pol der Condylen erscheinen bei sagittaler Durchleuchtung am ausgewachsenen Knochen als durchscheinende Stellen; ausserdem hat der laterale Condylus normalerweise meist eine leicht höckerige, unregelmässigere Begrenzung als mediale, die der Unerfahrene leicht für eine fungöse Periostitis zu halten versucht sein kann. Die Epicondylen treten nur selten „prägnant aus den Condyli hervor“ (Köhler).

Der Knochenkern der Patella tritt im Mittel im 4. bis 5. Lebensjahr auf dicht unter dem praepatellaren Sehnengewebe. In den ersten Jahren der Verknöcherung hat er oft eine „recht grobe, rauhe Contur", was eine normale Erscheinung ist (Köhler). Die vollständige Verknöcherung der Kniescheibe ist erreicht, zwischen 13. und 16. Lebensjahr, abgesehen von individuellen Verschiedenheiten; von da an findet nur noch ein allmähliches Grössenwachstum der Patella statt. Sie hat bei seitlicher Durchsicht die Gestalt eines Parallelogramms, wobei oft die vordere untere Spitze etwas ausgezogen erscheint.

Die genaue Kenntnis der eben geschilderten Verhältnisse ist unbedingt notwendig, um nicht, wie oben schon erwähnt, normale Befunde für pathologisch zu deuten, zumal doch die wechselvollsten Bilder durch die Tuberkulose an diesen Knochenabschnitten hervorgerufen werden. — Zunächst sei ein allgemeines Charakteristikum des Knochens bei tuberkulöser Ostitis erwähnt. Es ist „die erhöhte Durchlässigkeit für die Röntgenstrahlen", die nicht nur der selbst afficierte Knochen, sondern auch gelegentlich die ihm im Gelenk benachbarten, ja die ganze Extremität bieten können. Bei dieser „gerade bei Tuberkulose so frühzeitig und ausgedehnt auftretenden Atrophie", der eine allgemeine Entkalkung der Knochensubstanz zugrunde liegt, erscheint das Röntgenbild wenig kontrastreich, Knochen und Weichteilschatten wenig verschieden. Der Knochen hat ein „glattes, glasartiges" Aussehen ohne scharf ausgeprägte Zeichnung der Spongiosa und Corticalis; die Maschen der ersteren erscheinen erweitert, die Bälkchen verdünnt und mehr lichtdurchlässig als normal. Um sich über diese Veränderungen klar zu werden, empfiehlt es sich, ein unter gleichen Bedingungen aufgenommenes Kontroll-

bild der anderen, gesunden Extremität zum Vergleiche heranzuziehen.

Ein in der Spongiosa befindlicher Granulationsherd, mag er in Tibia, Femur oder Patella gelegen sein, stellt sich im Röntgenbilde folgendermassen dar. Ist er noch eben im Entstehen begriffen, sind also erst wenige Tuberkel vorhanden, und hat der Schwund des Knochens noch nicht eingesetzt, so ist der Herd im Röntgogramme natürlich nicht zu sehen. Erst wenn das Knochengewebe durch molekularen Schwund entstandene Defekte aufweist, ist ein Erkennen eines rundlichen oder unregelmässig gestalteten, cirkumskripten Aufhellungsbezirkes möglich, der also für Röntgenlicht durchgängiger ist als die übrige Knochensubstanz. Innerhalb der nur mässig scharfen Conturen ist im Gebiete des Herdes die Knochenzeichnung gewöhnlich undeutlich, verwischt oder gar nicht zu erkennen. Dies gilt für zentrale Herde von noch geringerer Ausdehnung, bei welchen die oben erwähnte entzündliche Atrophie der Umgebung sich noch nicht in hohem Grade bemerkbar gemacht hat. Bei grösseren Herden von progredientem Charakter, die zudem der Knochenoberfläche oder der Gelenkfläche nahe gelegen sind, vereitelt aber zuweilen eine intensive Entkalkung (Atrophie) des Knochengewebes ein kontrastierendes Hervortreten des Krankheitsherdes aus seiner Umgebung, zumal da meist keine gleichzeitige Knochenneubildung (Sklerose) um einen im Gang befindlichen tuberkulösen Prozess stattfindet. Denn es ist auf dem Röntgenbilde natürlich nicht zu sehen, wie weit die allerdings vergrösserten Spongiosamaschen von spezifischem Granulationsgewebe durchwachsen sind. Ebenso gibt das Bild keinen Aufschluss darüber, ob eine das Knochengewebe zerstörende Granulationswucherung, ob Verkäsung oder Eiterbildung vorliegt. Es muss

hier der klinische Befund oder der bei der Operation erhobene massgebend sein. Manchmal kann allein aus dem fleckigen, wenig Strukturzeichnung zeigenden, blassen Aussehen eines Condylus oder eines Teiles der Metaphyse auf einen Krankheitsherd geschlossen werden, zumal wenn starker klinischer Verdacht auf Tuberkulose vorhanden ist. Auf diese Art pflegen sich meist auch zentrale Patellaherde erkenntlich zu machen, ohne selbst deutlich in Erscheinung zu treten (Vergl. Fall 8).

Befällt das Aufhellungsgebiet der atrophisch aussehenden Spongiosa vorzugsweise einen Condylus des Femur oder der Tibia, so kann es sich auch um einen Keilherd handeln, besonders wenn man eine gerade, vielleicht etwas scharfe Grenze gegen die übrigen Knochenpartien wahrnehmen kann; manchmal erkennt man in seitlicher Projektion auch die dreieckige Gestalt des „infarktähnlichen" Herdes. Gelegentlich soll hier auch in der nächsten Umgebung desselben die sonst bei tuberkulösen Knochenprozessen so häufige Atrophie fehlen.

Sowohl in den keilförmigen, wie in den anders gestalteten Herden zeigt sich gelegentlich ein Sequester als mehr oder weniger compakter Fleck, der mehr Schatten gibt und noch ziemlich deutlich Spongiosastruktur aufweist; dies ist dadurch bedingt, dass der Sequester nicht an der Atrophie seiner Umgebung teilnimmt und sogar zuweilen noch geringe Grade von Sklerosierung aufweist. Ein Sequester ist von rundlicher oder zackiger Gestalt und umgeben von einer durchscheinenden cariösen Zone. „Während aber schon tuberkulöse Corticalsequester im Röntgenbilde wenig deutlich hervortreten, gilt dies noch mehr von Spongiosasequestern" (Köhler) bei ihrer Kleinheit und oft fehlenden Sklerose. Meist zeigen sich die Sequester aber erst bei der Operation.

Am deutlichsten zu erkennen und mit grosser Sicherheit sind tuberkulöse Herde immer dann zu diagnostizieren, wenn die festen Bestandteile ganz oder grösstenteils eingeschmolzen sind, wenn wir also einen tuberkulösen Knochenabszess haben. Wir können hier die Form, Grösse und Anzahl der Höhlen auf der Platte sehen und können einen Operationsplan nach dem Röntgenbilde einrichten.

Alle peripher an der Knochenoberfläche befindlichen oder hier durchbrechenden Herde bedingen einen Defekt in der Kontur des Knochens. In der nächsten Umgebung zeigt sich zuweilen eine geringgradige Periostitis ossificans in Form von ein par parallel der Oberfläche verlaufenden, schattengebenden Linien (Knochenlamellen). Eine „fungöse Periostitis lässt sich in gewissen Fällen vermuten, indem an der betreffenden Stelle der Rinde das Schattenbild eine leicht höckerige, angenagte Begrenzungslinie zeigt.

Bei allen im Gebiete der knöchernen Gelenkenden des Kniegelenks allein sich abspielenden Prozessen findet man die Gelenklinien der Knochen scharf; auch hat der Gelenkspalt noch seine normale Breite; beides schwindet sobald Gelenkprozesse im Spiele sind. —

Die sekundären Knochenveränderungen, wie sie bei primärer Synovialtuberkulose des Kniegelenks vorhanden sind, bestehen neben hochgradiger Atrophie aller im Gelenk zusammenstossenden Knochen, in unregelmässigen Zerstörungen derselben und periostalen Auflagerungen in der Gegend der Kapselinsertion.

Bei der „Caries sicca", die wie schon erwähnt, äusserst selten am Kniegelenk vorkommt, ist die Contur der Gelenkenden mit „zackigen Einbuchtungen" versehen, wie angenagt; jedoch „scharf und deutlich", nicht verschwommen wie bei der synovialen Tuberkulose; ausserdem besteht keine Atrophie (Köhler). —

Bezüglich der tuberkulösen Krankheitsherde im Knochen muss man sich also darüber klar sein, dass sie nur insofern im Röntgenbilde zum Ausdruck kommen können, als durch sie Veränderungen in der Knochenstruktur oder den Conturen des Knochens bedingt werden. Oft erkennt man wie gesagt, einen Herd selbst nicht, sondern nur seine Wirkung auf die Nachbarschaft (Ludloff). Dies gilt auch besonders für das in Entwicklung befindliche Skelett des Kindes. So findet man bei letzterem eine deutliche Vergrösserung der verknöcherten Teile der Condylen des Femur, der Tibia, des Fibulakopfes und der Patella, welche alle „geradezu wie aufgeblasen erscheinen" (Ludloff); dies ist bis ungefähr zum 7. Lebensjahre der Fall, also in der Zeit des energischen Wachstums. Zudem äussert sich die Entzündung, die bekanntlich an der Knochenknorpelgrenze ihre erste Lokalisation findet, zur Zeit der „Protuberanzen (also bis ca. zum 5. Jahre) in einer „Verminderung oder Vernichtung" derselben und im „Auftreten von Rauhigkeiten an der Knochenknorpelgrenze zur Zeit der normalen „glatten" Oberfläche. Des weiteren erwähnt Ludloff „zapfenförmige Knochenneubildungen an der Unterfläche der Condylen". Ausserdem sind „Veränderungen am Epiphysenfleck ein sehr feines Testobjekt für die degenerativen und regenerativen Prozesse der Knochentuberkulose"; der Fleck ist dann vergrössert, hat scharfe Conturen, sein feines Netzwerk ist rarefiziert oder ganz verschwunden. Es sind also in allen diesen Veränderungen die „Wirkungen des abgestuften Entzündungsreizes zu sehen", auf den besonders der jugendliche Knochen reagiert: man sieht Knochenneubildung in der Nachbarschaft und Vernichtung des Knochens im Zentrum des Herdes. —

Von denjenigen Knochenerkrankungen der Gelenkenden des Kniegelenks nun, die hinsichtlich der klinischen

Erscheinungen mit der Tuberkulose grosse Aehnlichkeit zeigen, bietet jede ein für sich charakteristisches Röntgenbild; letzteres ist natürlich dann für die richtige Diagnose des Leidens entscheidend. Es kommen in Betracht die chronische Osteomyelitis der Epiphysen, das Knochengumma, ein malignes Neoplasma des Knochenmarks oder des Periosts, oder eine hier wachsende Echinococcusblase.

Bei der Osteomyelitis chron. epiphysaria oder dem Knochenabszess findet man ebenso wie bei der Tuberkulose cirkumskripte Herde, die sich in ihrer Lokalisation im Knochen nicht unterscheiden. Diese zeichnen sich aber dadurch von den tuberkulösen aus, dass sie im Röntgenbilde besser hervortreten, was einen zweifachen Grund hat: erstens ist der als lichtdurchlässige Stelle im Spongiosagewebe erscheinende Herd in der Regel von einem, wenn auch schmalen, aber deutlichen Wall verdichteten, also sehr wenig durchscheinenden Knochengewebes umgeben, und zweitens pflegt die sog. entzündliche Knochenatrophie hier nie so stark und ausgebreitet aufzutreten wie bei der tuberkulösen Ostitis, wenigstens in den ersten Stadien der Krankheit. Sie hält sich „in mässigen Grenzen" und geht kaum über die nächste Knorpelfuge hinaus. Was also die eitrige Entzündung charakterisiert ist die Sklerose rings um das cirkumskripte Aufhellungsgebiet bei gleichzeitig vorhandener peripherer ossifizierender Periostitis. Die hier oft sehr intensive Reaktion des Periosts in Form dicker Auflagerungen ist bekanntlich bei Tuberkulose geringfügig oder fehlt.

Für das bei Lues III. vorkommende Knochengumma ist ebenfalls eine starke Sklerose des Knochengewebes eigentümlich im Umkreise der oft als umschriebene Aufhellungszonen erscheinenden Neubildung. Die intensive Sklerose entscheidet bei ähnlichem Aussehen gegen Tuberkulose. Auch dichte periostale Auf-

lagerungen, unterbrochen von unregelmässigen hellen Flecken sind zu sehen. Die Periostitis ist „immer eine sehr massive"; selten ist das ossifizierende Periost noch durchlässiger als die Corticalis (Köhler). In keinem Falle ist eine Atrophie der dem gummösen Herde benachbarten Knochenpartien nachzuweisen (Köhler).

Ein myelogenes Sarkom, dessen Praedilektionstellen die Condylen und die Metaphyse des Femur sind, das gelegentlich aber auch in dem oberen Ende der Tibia vorkommen kann, erscheint als ein grösserer cirkumskripter Herd. Er ist rund oder oval und zeichnet sich durch Strukturlosigkeit, Homogenität und starke Lichtdurchlässigkeit aus. Letzterers ist auf Dorsalbildern besonders der Fall, weniger auf Profilbildern wegen der Schattenüberdeckung des gesunden Condylus. Eine reaktive Sklerose des benachbarten Knochengewebes ist nicht vorhanden; nur bei Annährung an die Knochenoberfläche ist eine schalenförmige periostale Knochenneubildung zu sehen, die zwar nie so erhelblich ist, wie bei entzündlichen Erkrankungen des Knochengewebes.

Ein dem zentralen Sarkom ähnliches Röntgenbild kann auch ein an gleicher Stelle wachsender Echinococcus bieten; für ihn sprechen glatte, runde Conturen des Aufhellungsfleckes im Gegensatz zu Sarkom. —

Hieraus erhellt, dass in den meisten Fällen mit zweifelhafter klinischer Diagnose das Röntgogramm als einziges Hilfsmittel dient, das Wesen der vorliegenden Krankheit zu erkennen. Eine vorhandene Ossaltuberkulose kann jetzt mit Sicherheit frühzeitig diagnostiziert werden, auch wenn die klinischen Symptome unbestimmt sind. Die tuberkulöse Knochenerkrankung wird nicht mehr erst in ihren schlimmen Endstadien und Folgen erkannt; schwere unheilbare tuberkulöse Kniegelenkserkrankungen, insofern sie Folge von tuber-

kulösen Knochenherden der Gelenkenden sind, können vermieden werden; der Organismus wird nicht mehr geschwächt und gefährdet durch die äusserst langwierigen Eiterungen, wie sie durch Knochenaffektionen unterhalten werden. Die derart ermöglichte Frühdiagnose ist von enormem Wert für den zu wählenden therapeutischen Eingriff; eine zielbewusste Ausführung einer radikalen Therapie ist ermöglicht, weil man über die Lokalisation und oft die Grösse des intraossalen Krankheitsherdes sich genau orientieren kann; man ist nicht mehr wie früher darauf angewiesen, erst bei der Operation mit der Sonde durch eine Fistel oder von der Abszesshöhle aus nach dem Knochenherd zu suchen. Es ist dadurch die Prognose des Leidens als eine viel günstigere zu bezeichnen als dies früher vor Benützung der Röntgenmethode möglich war.

Therapie.

Bezüglich der Therapie der Ossaltuberkulose der Kniegelenksenden hat man sich, wie bei der Knochentuberkulose überhaupt, klar darüber zu sein, dass nur durch radikale Entfernung alles kranken Gewebes eine wirkliche Dauerheilung erzielt werden kann. „Ganz unbedingt empfiehlt es sich operativ vorzugehen, wenn isolierte extrakapsuläre oder extraartikuläre Herde vorliegen.“ (Klapp).

Wenn auch gelegentlich tuberkulöse Knochenherde durch konservative Behandlungsmethoden der Ausheilung fähig sind, und kleinere Sequester abgekapselt und so für einige Zeit unschädlich gemacht werden können, so ist jedoch darauf kein Verlass. Die vermeintliche Heilung wird meist nur eine scheinbare sein; jederzeit kann der latente Prozess von neuem

wieder aufflackern. Mit zunehmendem Alter stellen sich „Rückfälle leichter als in der Kindheit ein“, und es verschlechtert sich die Prognose sowohl für den lokalen Prozess als auch für den Gesamtorganismus. —

Es ist ausser einer zweckentsprechenden Allgemeintherapie, einer Kräftigung des ganzen Körpers, bei den Knochenaffektionen alles kranke Gewebe total zu entfernen, und es muss im Gesunden operiert werden. Die hier in Betracht kommenden Operationen sind atypische und haben sich nach der jeweiligen Lage des Krankheitsherdes verschieden zu gestalten. Es ist das mit Meissel und scharfem Löffel auszuführende Evidement mit nachträglichem Versorgen der Knochenwunde, sei es durch Plombierung oder durch Plastik.

Gerade für die Partial- oder atypischen Herdoperationen sind die Verhältnisse am Kniegelenk besonders günstig; liegen doch die hier in Betracht kommenden Knochenteile grösstenteils frei zu Tage, meist mit nur geringer Weichteilbedeckung. Nachdem man sich mittels des Röntgenbildes über Lokalisation und Ausdehnung des Krankheitsherdes genau unterrichtet hat, kann man nach Spaltung und Beiseiteschieben der bedeckenden Weichteile auf denselben von der ihm nächst gelegenen oder am besten freilegbaren Knochenoberfläche direckt eingehen.

An der oberen Metaphyse der Tibia empfiehlt es sich, von der vorderen oder medialen Fläche aus, die nur von Haut und Periost überzogen ist, den Knochen zu eröffnen; die obere Tibiaepiphyse kann von lateral- und medial- vorne durch Längsspaltung der Fascien des Streckapparates freigelegt und eröffnet werden.

Das Fibulaköpfchen greift man von der Seite an unter Schonung des in dessen Nähe vorbeiziehenden N. peroneus.

Die Condylen des Femur sind von beiden Seiten durch

die Epicondylen hindurch erreichbar. Am schwierigsten lässt sich in die untere Femurmetaphyse eindringen; man erreicht sie nach Längsspaltung der allerdings ziemlich dicken Muskulatur auf der lateralen und medialen Seite. — Ein Eingehen von der poplitealen Seite auf die Knochen empfiehlt sich weniger und ist nur in den allerdringendsten Fällen anzuraten z. B. bei einem an der hinteren Oberfläche gelegenen Knochenherde. Eine Verletzung der in der Kniekehle gelegenen Organe muss peinlichst vermieden werden; durch nachfolgende Narbenschrumpfung können hier unliebsame Kontrakturzustände des Kniegelenks herbeigeführt werden.

Auch die Patellaherde verlangen bei noch gesundem Gelenk sofortige Entfernung des Krankheitsherdes von vorne oder Exstirpation der ganzen Kniescheibe. Partielle Operationen an der Patella sind ausführbar ohne Schädigung der Gelenkfunktion; sogar die vollständige Entfernung der Kniescheibe hat guten Erfolg, „da bei subperiostaler Entfernung eine partielle oder totale Regeneration möglich ist“ (Ludloff). Man wird es wohl auch „versuchen, bei leichter Gelenkerkrankung, sich mit solcher Operation und mit Einschütten von Jodoformglycerin zu bescheiden“ (König). Bei spezifisch erkrankter Gelenkhaut ist Arthrectomie mit Exstirpation der Patella indiciert, wobei natürlich auf Erhaltung von Beweglichkeit verzichtet wird.

Bei diesen, in lokaler Ausräumung des Krankheitsherdes bestehenden Operationen, hat man, insofern sie bei Kindern ausgeführt werden, den Epiphysenknorpel möglichst zu schonen, um spätere Wachstumsstörungen zu vermeiden. Ein Vordringen bis an den Gelenkknorpel, was bei Operationen an der oberen Tibiaepiphyse oft vorkommt, hat keine schlimmen

Folgen, ebenso wie eine Eröffnung des Gelenkes selbst. Die Wunde ist dann sofort durch Naht zu schliessen, wenn die Synovialis noch gesund; ist letztere schon erkrankt, so kann vorherige Füllung der Gelenkhöhle mit Jodoformglycerin oder event. Drainage des Gelenkes von Nutzen sein.

Weitgehende Zerstörungen der Gelenkenden können auch die typische Resektion des Kniegelenks indicieren, besonders wenn sie noch mit Kapselerkrankungen kompliziert sind; man wird aber im allgemeinen bei Kindern ohne dieselbe auszukommen suchen.

„Auch schwere, über die Resektionsgrenzen hinausgehende Knochenerkrankungen nötigen nicht selten zu Amputation" des Beines am Oberschenkel überzugehen. (König). Es sind dies schwer eitrige Formen, bei denen die „Eiterung weit über die Gelenkgegend hinausgeht" und solche, die durch Tuberkulose anderer Organe (Lungen etc.) oder Amyloidose kompliziert sind.

Paraartikuläre Abszesse und erkrankte Schleimbeutel sind womöglich noch vor spontanem Aufbruch ebenso wie die Knochenherde total zu entfernen. Die Wundhöhle wird nach Auskratzung mittels scharfen Löffels mit Jodoformdrainage versehen und eventl. durch Naht partiell geschlossen. Erkrankte Muskeln und Fascien sind zu entfernen, und der Defekt je nach den Verhältnissen durch Plastik zu decken.

Casuistik.

Hier anschliessend sollen die Krankenberichte über acht Fälle von primärer Knochentuberkulose an den das Kniegelenk konstituierenden Knochenteilen Platz finden. Ihnen beigefügt ist eine Beschreibung der jeweiligen Röntgenbefunde; es ist hierbei hauptsächlich von den Lichtdurchlässigkeitsverhältnissen der durchleuchteten Knochen die Rede, oder das „positive", kopierte Bild der photographischen Platte, nicht die letztere selbst ist zum Gegenstand der Beschreibung genommen. Die Figuren im Texte sind die etwas schematisierten Skizzen photographischer Platten selbst, also „negative Bilder".

Fall I.
Tuberkulöser Abszess der Tibia mit Sequester, rechts.
O. W. Buchbinder, 21 Jahre alt.
19. IV.—22. VI. 1904.

Anamnese: Vater des Patienten an Blutsturz gestorben, Mutter an unbekannter Ursache. Patient will bisher immer gesund gewesen sein. Seit ca. 3 Monaten bestanden allmählig zunehmende, bohrende Schmerzen im rechten Knie, die besonders nachts auftraten, jedoch auch nach längerem Stehen und Gehen; letzteres war noch bis zur Aufnahme in die Klinik möglich. —

Status: Schmächtiger, magerer Patient; Habitus phthisicus. Lungen: über beiden Spitzen, besonders deutlich links feinblasige Geräusche. Herz: ohne Besonderheiten. Harn: eine Spur Albumen, sonst normaler Befund. Tägliches Schwanken der Körpertemperatur von 36,3° morgens, bis 37,5° abends.
Muskulatur des rechten Beines erheblich atrophiert, besonders der M. vastus internus und die

Adduktoren. Im Kniegelenk ist kein Erguss nachweisbar. Bewegungen sind, abgesehen von geringer Beugungsbeschränkung, normal. Das obere Tibiaende ist stark aufgetrieben im Vergleich zu links. Die Haut ist oedematös, wenig druckempfindlich an der Aussenseite der oberen Meta- und Epiphyse. An den Umschlagstellen der Gelenkkapsel und den übrigen freiliegenden Knochenpartien ist kein Druckschmerz vorhanden.

Röntgenbild des rechten Kniegelenkes. (Figur 1). In der Tibia finden sich fleckige Aufhellungen im Bereiche der oberen Metaphyse, die sich bis in die Epiphyse hinein erstrecken, in der lateralen

Figur 1.

Hälfte des Knochens gelegen. Im Gebiete derselben ist die Spongiosastruktur schwach oder gar nicht sichtbar. Während sich nach medial unten eine ziemlich scharfe Begrenzung des Aufhellungsgebietes gegen eine deutlicher sichtbare Spongiosastruktur erkennen lässt, findet nach oben und lateral ein allmähliger Uebergang in die Epiphyse hinein statt. Die angrenzende Corticalis ist erheblich verdünnt; auf ihrer Aussenseite sind unregelmässige periostitische Ossifizierungen in

Form von mehr oder weniger parallel verlaufender, schattengebender Linien sichtbar. Das Gelenk erscheint frei; die Conturen sind scharf; an Femur und Patella ist kein pathologischer Befund nachweisbar.

Operation: In Chloroformnarkose. 23. IV. Lappenbildung der Haut an der antero-lateralen Seite des oberen Tibiaendes; Spaltung und Abschieben des Periosts; Entfernung der vorderen, etwas sklerotischen Knochenschale; es entleert sich Eiter aus der Tibia und es kommt eine (buchtige,) über wallnussgrosse Abszesshöhle zum Vorschein: sie enthält Eiter, käsige Granulationen und einen ca. erbsengrossen tuberkulösen Sequester. Mit Meissel und Löffel werden die Wände im Gesunden abgetragen, wobei an einer Stelle oben und hinten bis zum Gelenkknorpel vorgedrungen wird. Stillung der Blutung mit Adrenalin und Wasserstoffsuperoxyd. Trocknen der Höhle durch Einblasen von heisser Luft und Füllung mit Mosetigplombe; der Hautlappen wird darüber gelegt und fixiert; Verband. —

Wundverlauf reaktionslos; unter dem Lappen entleert sich etwas seröses Exsudat (29. IV.), deshalb Anlegen einer Drainage vorne an der Tibiakante; es entleert sich aus dieser eine geringe Menge sero-sanguinolenter Flüssigkeit mit Jodoform vermischt. — 1. VI. Patient verlässt das Bett; ist vollkommen beschwerdefrei; Kniegelenk fast vollkommen frei beweglich; eine Fistel an der Vorderseite der Tibia secerniert noch immer wenig seröse Flüssigkeit mit Jodoform vermischt.

22. VI. Entlassung aus der klinischen Behandlung; Badekur in Dürrheim empfohlen.

Anhang: Figur 2 zeigt das Röntgenbild 7 Tage nach der Operation, die Knochenhöhle ist mit der Mosetigplombe (im Bilde horizontal schraffiert) ausgefüllt.

Figur 3: Das Röntgenbild zeigt den Befund ein Jahr später (9. IV. 1905). Die Jodoformplombe ist bedeutend verkleinert. Die ursprüngliche Knochenhöhle ist durch neugebildetes Spongiosagewebe grösstenteils substituiert; oberhalb und unterhalb der Plombe sind kleine, noch nicht durch Knochenregeneration erfüllte Hohlräume sichtbar. —

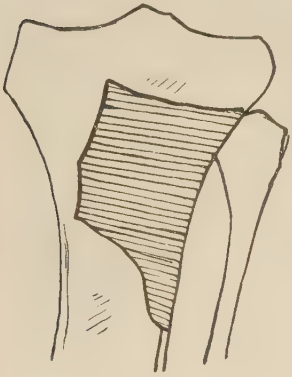

Figur 2.

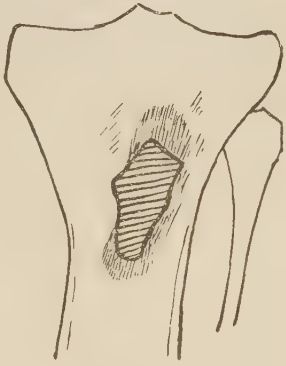

Figur 3.

Fall II.

Tuberkulöser Abszess in der rechten Tibia.

J. A., Taglöhner, 30 Jahre alt.

20. V. 04—5. IX. 05.

Anamnese: Patient hatte vor einigen Jahren Rippenfellentzündung; war sonst angeblich immer gesund. Vor ca. 10 Wochen (19. II.) erlitt Patient durch eine Kurbel einen Schlag gegen das rechte Schienbein unterhalb des Kniegelenkes; eine Wunde entstand dabei nicht. Als nach Applikation von kühlen Umschlägen Rötung und Weichteilschwellung zurückgegangen waren, blieb nur noch ein blauer Fleck in der Haut sichtbar; jedoch die Schmerzhaftigkeit der betreffenden Stelle liess nicht nach, verschlimmerte

sich im Gegenteil, so dass Patient sich in klinische Behandlung begab. —

Status: Die Muskulatur des rechten Beines ist im allgemeinen schwächer als die des linken. Es besteht eine deutliche Verdickung der oberen Tibiametaphyse, die auf Druck sowohl von vorne als von beiden Seiten äusserst schmerzhaft ist; ausserdem ist ein flacher, ca. kleinhandtellergrosser Abszess an der medialen Seite des Unterschenkels sichtbar, der sich nach oben bis ca. 3 Querfinger unterhalb des Kniegelenkspaltes erstreckt. Das Kniegelenk ist frei beweglich.

Röntgenaufnahme (20. V. 04) der rechten Tibia (Figur 4) zeigt auf dem Profilbilde eine längliche, etwas über mandelgrosse intensive Aufhellung in der vorderen Hälfte der Tibia gelegen; rings herum ist der Aufhellungsherd von einem schmalen, wenig lichtdurchlässigen Streifen („sklerotischen Knochengewebes") eingesäumt. In der weiteren Umgebung ist eine Zone ziemlich durchscheinenden und fleckigen Aussehens, die nach hinten oben und unten wallartig durch etwas dichteres Gewebe begrenzt scheint; nach vorne und oben ist der Uebergang in das scheinbar gesunde Knochengewebe ein allmähliger. Die Tibia zeigt im übrigen hochgradige entzündliche Atrophie, ein blasses Aussehen der Spongiosa. Deutlich ist die kolbige Auftreibung des Knochens im Gebiet der Metaphyse. Die Corticalis ist hier enorm verdünnt, teils gar nicht sichtbar; der Uebergang von Mark in Corticalis ist unscharf. Ausserdem sind an der Oberfläche des Knochens (hinten) cirkumskripte periostitische Knochenauflagerungen sichtbar.

Die obere Knochencontur der Tibia ist scharf; ebenso wie der Gelenkspalt keine Besonderheiten aufweist. Femur und Patella zeigen normales Strukturbild.

Auf dem Frontalbilde (Figur 5) befindet sich der spindelförmige Aufhellungsfleck fast in der Längsachse der Tibia in der Mitte der Metaphyse; er hat hier unscharfe Begrenzung gegen die Diaphysenspongiosa, die fast keine Knochenstruktur erkennen lässt und homogen speckig aussieht. Auch hier ist die Grenze zwischen Mark und Corticalis unscharf. Auf der medialen Seite ist geringe periostale Knochenauflagerung vorhanden. Die Spongiosazeichnung in der Epiphyse ist noch deutlich erkennbar.

Figur 4.

Figur 5.

Operation: in Chloroformnarkose.
Spaltung des Abszesses und Eröffnung des Knochens; Eingehen an der medialen vorderen Fläche mittels Meissels; man stösst auf einen wallnussgrossen erweichten Herd im Knochen, der Eiter und reichlich käsige Massen enthält. Die Wandung des Abszesses, der sich bis unter den Ansatz des M. sartorius erstreckt, wird excidiert und ausgekratzt; ebenso wird die Knochenhöhle mittels scharfen Löffels behandelt, bis man auf scheinbar gesundes Gewebe stösst. Es entsteht auf diese Weise ein grosser Hohlraum, der

fast den ganzen Querschnitt des Knochens einnimmt, aber nicht mit dem Gelenk kommuniziert. Die Höhle wird getrocknet und mit Jodoformplombe gefüllt. Versorgung der Weichteilwunde. Verband. —

Die Heilung verlief anfangs günstig; an der Plombe stiessen sich kleine Bröckel ab.

Als nach acht Wochen Patient unvorsichtig war und auf der Treppe fiel, frakturierten die dünnen Wände der Knochenhöhle. Die Jodoformplombe wurde durch die noch nicht vollkommen geschlossene Wunde grösstenteils herausgepresst (s. Röntgenbild vom 7. IX. 04. Figur 6). Späterhin entwickelte sich nun ein Weichteilrecidiv, das dem M. sartorius entlang bis zur Mitte des Oberschenkels ging und mehrfache Ausschabungen nötig machte.

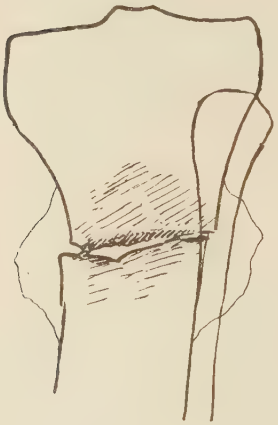

Figur 6.

Figur 7.

Das Röntgenbild vom 15. IV. 05 (Figur 7) zeigt eine nur noch kleine Knochenhöhle, da durch die Fraktur die Wände der Höhle zusammengedrückt sind. Ihre Längsachse verläuft senkrecht zu der des Knochens; sie ist ziemlich scharf begrenzt und ist um-

geben von einem Gebiete etwas heller als normal erscheinenden Knochengewebes. Im übrigen sind die beiden Knochenfragmente, die eine geringe Dislocatio ad axin aufweisen, durch ziemlich dicke Callusmassen zu beiden Seiten des Knochens verbunden.

5. IX. 05 Entlassung aus der Klinik; die Wunde granuliert gut. Das Knie ist frei beweglich. Patient geht gut, trotz geringer Verkürzung des rechten Beines, und wird mit einer auf 50 % geschätzten Erwerbsbeschränkung entlassen.

Nach 2 Jahren ist die Wunde vollkommen und solid vernarbt unter Einziehung in den Knochen. Patient ist vollkommen beschwerdefrei. — Eine Nachuntersuchung nach weiteren 3 Jahren ergibt gute Heilung neben geringer Verkürzung und Verkrümmung der rechten Tibia. Das Kniegelenk ist frei beweglich unter geringem Reibegeräusch. Patient hat noch 20 % Rente.

Fall III.

Tuberkulöse Sequester der Tibia, links.

H. M., aus Elzach, 11 Jahre alt.

24. VI.—17. VIII. 1910.

Anamnese: Eltern und Geschwister leben und sollen gesund sein. Patientin selbst war angeblich früher nie krank.

Im April trat ohne nachweisbare Ursache (kein Trauma) ein Erguss (besonders subpatellar) im linken Kniegelenk ohne nennenswerte Schmerzen auf; es wurden unter Bettruhe Einreibungen des Gelenkes und Heissluftbäder angewandt und späterhin ein Gipsverband angelegt. Hierauf trat volle Heilung, freie Beweglichkeit mit Schmerzfreiheit ein, ein Zustand, der etwa während 3 Wochen anhielt. Daraufhin wurde wieder über Spannung und stechenden Schmerz in der

linken Wade geklagt. Im Laufe einer Woche zeigte diese deutliche Schwellung und an der Innenseite eine fluktuierende Geschwulst, weshalb Patientin vom behandelnden Arzte in die chirurgische Klinik eingewiesen wurde. —

Status: Gesund aussehendes Mädchen. Der Organbefund zeigt keine Besonderheiten. Das linke Bein erscheint im Ganzen etwas schwächer als das rechte. Linkes Kniegelenk ohne nachweisbaren Erguss; in der Beweglichkeit nicht beschränkt. Unterhalb des medialen Condylus tibiae deutliche Rötung und Schwellung der Haut, etwas weiter abwärts über der Wade etwa hühnereigrosser kalter Abszess. Druck auf die Condylen der Tibia ist schmerzhaft; spontane Schmerzen sind unbedeutend.

Das Röntgenbild der linken Tibia in frontaler Durchleuchtung (Figur 8) zeigt ausser einem blassen Aussehen des Knochens mit weiten Spongiosamaschen (= entzündliche Atrophie) fast den ganzen medialen Condylus und eine beinahe ebensogrosse angrenzende Partie der Metaphyse eingenommen von fleckiger Aufhellung ohne erkennbare Spongiosastruktur. Die obere Grenze dieses Gebietes, die nicht weit von der oberen Gelenkcontur der Tibia entfernt ist, erscheint von einem schmalen Streifen etwas stärkerer Lichtdurchlässigkeit eingesäumt, wodurch der Kontrast gegen das scheinbar noch gesunde Knochengewebe besonders scharf hervortritt. Mässig scharf ist die Begrenzung nach medial, während nach unten und lateralwärts ein etwas verwaschener Uebergang stattfindet.

Auf dem Profilbild (Figur 9) sieht man, dass das Aufhellungsgebiet die hintere Hälfte der Epiphyse der Tibia nebst dem ebensogrossen angrenzenden Stück der Metaphyse einnimmt; hier ist fast die ganze Grenze gegen den übrigen Knochen durch einen etwas

stärker durchscheinenden Streifen gebildet (Sequesterlösung.) Eine Sklerose des Knochengewebes ist nirgends zu erkennen. An der hinteren Knochenoberfläche im Gebiete der Metaphyse ist geringe periostitische Knochenanflagerung zu sehen. —
Die Conturen des Gelenkspaltes sind scharf; an Patella und Femur ist nichts krankhaftes zu erkennen.

Figur 8.

Figur 9.

Operation in Chloroform-Aether-Narkose (25. VI.). Spaltung und Entleerung des Abszesses an der medialen Seite; Auskratzung desselben; eine weiterreichende Fistel wird nicht gefunden. Nach Aufmeisselung der Tibia kommt man in eine wallnussgrosse Höhle mit einem metaphysär gelegenen, haselnussgrossen, leicht lösbaren Sequester; ein zweiter, etwas kleinerer Sequester findet sich unmittelbar darüber, über der Epiphysenlinie. Nach Auskratzung reicht die Knochenhöhle nach oben bis unmittelbar an den Gelenkknorpel. Ausgiessen der Höhle mit Jodoformaether, Einlegen einer Wismutplombe, Versorgung der Weichteilwunde, Naht, Steifgaceverband.

27. VI. Temperatursteigerung; von der Wunde ausgehendes Erysipel bis über den Fussrücken hinziehend; Schwellung und Schmerzhaftigkeit der Leistendrüsen.

Späterhin reaktionsloser Heilungsverlauf; die anfangs mässig secernierende Hautwunde schliesst sich bis auf einige granulierende Stellen.

Röntgenphotographie vom 15. VII. (Figur 10 und 11) zeigt noch deutlich die durch die Operation

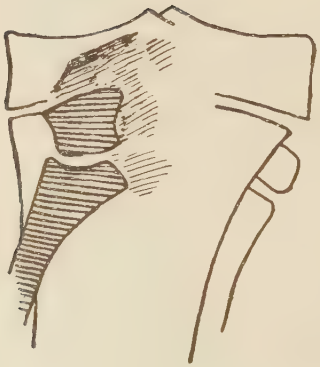

Figur 10.

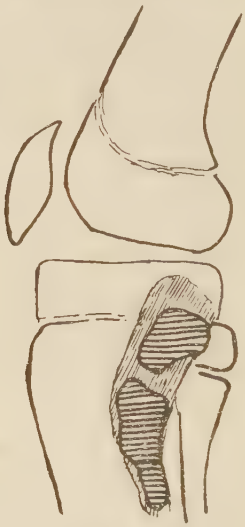

Figur 11.

geschaffene Knochenhöhle teilweise erfüllt von der intensiven Schatten gebenden Wismutplombe; sie ist etwas aus der Höhle heraus in die Weichteile getreten.

17. VIII. Entlassung aus der Klinik. Patientin ist völlig beschwerdefrei. Das Kniegelenk weist keine Bewegungsbehinderung auf. Die Wunde ist ganz geschlossen. —

Fall IV.

Caries patellae, paraartikulärer Abszess.

D. K., Fabrikarbeiterin, 16 Jahre alt.

1. IV. 09—6. VII. 1909.

Anamnese: Eltern leben, sind angeblich gesund, ebenso Geschwister; ein Bruder ist mit 10 Jahren gestorben. Patientin selbst ist angeblich bisher nie krank gewesen. Tuberkulöse Disposition vorhanden (nach Brief von bisher behandelndem praktischen Arzt). Patientin verspürte vor 2 Monaten zum ersten Male einen zeitweise plötzlich spontan auftretenden, stechenden Schmerz im rechten Kniegelenk; besonders bei starker Beugung. Ein Trauma als Veranlassungsursache wird nicht angegeben. Sie begab sich nach Verlauf von einer Woche in ärztliche Behandlung Ein objektiver Befund sei damals nicht zu erheben gewesen. Es wurden Bäder des rechten Kniegelenkes, Einreibungen mit Jodkali-Salbe und Bindeneinwickelung zwecks Ruhigstellung des Gelenkes angewendet. Während Patientin immer noch gehen konnte, entstand nach ca. 3 bis 4 Wochen ein Abszess seitlich oberhalb der Kniescheibe, der vom behandelnden praktischen Arzt punktiert wurde. Die Punktion ergab typischen tuberkulösen Eiter. Da in der Folgezeit die Schmerzen dauernd sich verschlimmerten, begab sich Patientin in klinische Behandlung. —

Status: Bleich aussehendes, zartes Mädchen. Innere Organe zeigen keine Besonderheiten. Lungen: ohne pathologischen Befund. Ebenso Herz. Nirgends Drüsenschwellung oder Narben. Pirquet stark positiv. Körpertemperatur; morgens 36,5°, abends 37,2° C. — Rechtes Kniegelenk: erscheint im allgemeinen zum Vergleich zu links kaum verdickt. Ein Erguss ist nicht nachweisbar. Seitlich und oberhalb der Patella

befindet sich eine handtellergrosse, flache, fluktuierende Geschwulst, ein Abszess, der das Gelenk anscheinend frei lässt. Abszess und Patella sind auf Druck sehr schmerzhaft. Druckschmerz an den übrigen Teilen des Gelenkes ist nicht vorhanden. Die Beweglichkeit des Gelenkes ist nicht bedeutend eingeschränkt: maximale Streckung und Beugung ist mit Schmerzen verbunden.

Röntgenbild: (Figur 12). Die Struktur der Patella ist undeutlich, verwaschen; Patella im Ganzen

Figur 12.

etwas lichtdurchlässiger als normal und fleckig (Atrophie!). Der vordere obere Rand der Patella ist unscharf begrenzt, etwas zerklüftet; auf der Vorderfläche des Knochens cirkumskripte, ca. 3 mm dicke periostische Ossifikationsschicht. Der Weichteilschatten oberhalb der Kniescheibe ist ziemlich dicht, stark ver-

breitert nach vorne, vorgewulstet, homogenen Schatten gebend. Die Kniegelenksenden von Femur und Tibia zeigen normale Strukturzeichnung, ohne abnorme Lichtdurchlässigkeit oder Aufhellungen erkennen zu lassen.

Operation: In Chloroformnarkose 13. IV. Incision des Abszesses durch Längsschnitt seitlich und oberhalb der Kniescheibe. Es entleert sich reichlich flockiger Eiter; Auskratzung der Abszessmembran; (der Abszess hat vor der Schenkelfascie gelegen.) Von dem Abszess aus führt eine kleine Fistel nach dem oberen Patellarand, wo der auch auf dem Röntgenbild erkennbare Knochendefekt als erbsengrosser kariöser Herd gefunden wurde. Auskratzung des letzteren, Ausgiessen der Knochen und Weichteilwunde mit Jodoformäther, Tamponade der Wundhöhle, Naht der Haut, Schienenverband.

Heilungsverlauf ohne Besonderheiten, ohne Temparatursteigerung. Patientin erholt sich ausgezeichnet. Die Wunde ist bis auf eine ca. linsengrosse Granulationsstelle oberhalb der Patella geheilt. Die Narbe ist auf der Unterlage gut verschieblich. Beugung des Knies bis zu einem rechten Winkel möglich; Streckung vollkommen. Da keine Beschwerden mehr von Seiten des Knies vorhanden sind, und der Allgemeinzustand der Patientin ein guter ist, erfolgt die Entlassung aus klinischer Behandlung am 6. VII. —

Fall V.

Multiple Tuberkulose. Caries tibiae sinistrae. Caries oss. ilei sin., Spondylitis.

K. E., aus Neustadt, 18 Jahre alt.

Anamnese: Beide Eltern leben noch und sollen gesund sein; ebenso die Geschwister. Angaben über Tuberkulose in der Familie wurden nicht gemacht.

Patientin selbst hatte angeblich als Kind Masern. Seit 2 Jahren hat Patientin über Husten zu klagen, ohne Auswurf; zeitweise Nachtschweisse. Mitte Juni dieses Jahres bemerkte Patientin an der Vorderseite des linken Unterschenkels unterhalb des Kniegelenkes eine weiche, auf Druck wenig schmerzhafte Geschwulst (kalt. Abszess); dieser wurde inzidiert, worauf die Wunde wieder verheilte; da Ende August die Geschwulst wieder auftrat, wurde eine „grössere Operation", eine Eröffnung des Schienenbeines vorgenommen. Die Wunde schloss sich bis auf eine fortwährend secernierende Fistel. Besonders heftige, in den Knochen verlegte, bohrende Schmerzen bestanden angeblich nicht.

Mitte August dieses Jahres trat unter starken Schmerzen im Rücken (in der Lendengegend) eine weiche, eben sichtbare Geschwulst auf, die Anfang September punktiert wurde; nach Entleerung von Eiter und Blut sei eine Jodoformölinjektion vorgenommen worden; da die Geschwulst trotz nochmaliger Punktion wieder zunahm, erfolgte Ueberweisung der Patientin in die Freiburger chirurgische Klinik. —

Status: Mädchen von mittlerem Ernährungszustande; Haut und Schleimhäute blass. Pirquet'sche Reaktion positiv. Reflexe o. B.

Lungen: links oben hinten Schallverkürzung, die etwa bis zur Spina scapulae reicht, mit vesicobronchalem Atmen; Ronchi; rechts über der Spitze hinten rauhes Atmen; sonst ohne Besonderheiten.

Herz: normale Grenzen; Töne rein, regelmässig.

Hals: am linken Unterkieferwinkel befindet sich eine etwa kirschgrosse Drüse.

Abdomen: ohne Besonderheiten.

Rücken: links neben der Wirbelsäule über der linken Darmbeinschaufel befindet sich eine ca. gänse-

eigrosse fluktuierende Geschwulst, über die die Haut unverändert und gut verschieblich hinwegzieht.
Linker Unterschenkel: 4 cm unter dem unteren Rand der Patella auf der medialen Fläche der Tibia beginnt eine etwa 10 cm lange, längsverlaufende Narbe mit einer mässig serös-eitrige Flüssigkeit secernierenden Fistel; die Narbe ist stellenweise auf der Unterlage wenig verschieblich und in der Gegend der Fistel etwas in den Knochen eingezogen; die Metaphyse der linken Tibia erscheint im Vergleiche zur gesunden rechten Seite deutlich verdickt. Das Kniegelenk ist frei beweglich. Auf dem Röntgenbild ist in der Metaphyse der „atrophisch aussehenden" Tibia die Knochenhöhle sichtbar, deren Aufhellungsgebiet ohne scharfe Conturen in die Umgebung übergeht.

Operation: in Chloroformnarkose.

29. IX. Excision der verkästen und zum Teil vereiterten Drüse am Unterkieferwinkel; Einführung eines Streifens, Naht der Haut. Punktion des kalten Abszesses an der Darmbeinschaufel, Injektion von Jodoformglyzerin.
An der linken Tibia: Eröffnung des Knochens nach Spaltung der Narbe und Exzision der Fistelöffnung. Vergrösserung der Knochenhöhle besonders nach oben durch Auskratzung verkäster Granulationsmassen, bis man auf scheinbar gesund aussehendes Spongiosagewebe stösst. Ausgiessen mit Jodoformäther; Drainage und Naht der Weichteile; Verband.

Verlauf: Gute Heilung der Operationswunden am Unterkiefer und an der Tibia.

21. X. Nochmalige Punktion des Abszesses in der Gegend der Synchondrosis sacroiliaca.

9. XI. Subfebrile Temperaturen; schliesslich Fistelbildung an dem Abszess durch die Punktionsstelle.

25. XI. Operation: Spaltung des Abszesses am Rücken,

Auskratzung; man findet eine in die Gegend der Synchondrosis sacroiliaca führende Fistel, wo man auf einen kariösen Knochenherd stösst; Auskratzung desselben, Verschorfung mit Paquelin, Tampon Naht der Weichteile.

Patientin befindet sich noch immer in der Klinik wegen Spondylitis der Halswirbelsäule; sie liegt in der Glisson'schen Schwinge.
Die Operationswunde an der Tibia ist verheilt: die Narbe teilweise in den Knochen eingezogen.

Das Röntgenbild der Tibia lässt (Fig. 13 u. 14) (16. III. 11.) die in der Ausheilung begriffenene, durch die Operation entstandene Knochenhöhle erkennen. Auf der Profilansicht ist innerhalb der durch Atrophie blassen, fleckigen Spongiosa mit ihren verhältnissmässig weiten Maschen, die Höhle im Gebiete der Metaphyse,

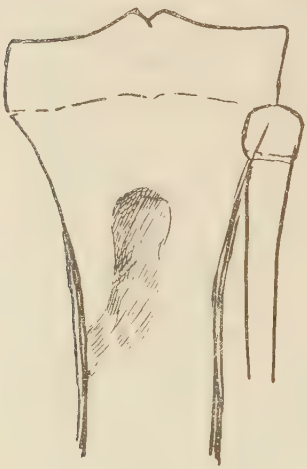

Figur 13.

Figur 14.

in deren Mitte, zu erkennen als umschriebener, etwa haselnussgrosser Aufhellungsfleck; besonders durchscheinend ist die der vorderen Tibiakante zugekehrte

Hälfte desselben, so dass ausser der hier vorhandenen scharfen Begrenzung auch die Helligkeitskontraste gegen das übrige Knochengewebe deutlich hervortreten; auch nach hinten, oben und unten ist die Grenze sichtbar, allerdings etwas undeutlicher. Das Frontalbild zeigt den ähnlichen Befund; man sieht deutlich den Zugang zur Höhle von der medialen Fläche des Knochens, etwas nach oben ansteigend in Gestalt eines mässig scharf begrenzten Aufhellungsbandes etwa von der Breite der Knochenhöhle. Im übrigen ist zu beiden Seiten der Knochenoberfläche im Gebiete der Metaphyse eine ca. 2 mm breite Schicht periostitisch gebildeter Knochenauflagerungen zu erkennen. —

Fall VI.

Caries tibiae sinistrae, Tuberkulose der Handwurzel.

B. R., Schuhmacherskind aus Kappel b. N., 16 Jahre alt. 17. V. 10.—17. II. 1911.

Anamnese: Eltern und Geschwister leben und sind angeblich gesund. Ueber Tuberkulose in der Familie bestehen keine Angaben. Patientin selbst war bisher angeblich immer gesund. Seit ungefähr sechs bis sieben Wochen bemerkte Patientin eine ganz allmählich zunehmende Verdickung des linken Knies, ohne dass nennenswerte Schmerzen vorhanden gewesen wären. Ein Trauma als Ursache wird nicht angegeben. Vor einer Woche wurde das angeschwollene Gelenk punktiert.

Status: Der Organbefund weist nichts bemerkenswertes auf. Das linke Kniegelenk erscheint verdickt, was namentlich auf der Innenseite der Fall ist. Das Gelenk ist aktiv und passiv frei beweglich ohne besondere Schmerzhaftigkeit; ein deutlicher Erguss ist

nicht nachzuweisen. Ein Druck auf das obere Tibiaende medial und vorne wird als sehr schmerzhaft empfunden.

Das Röntgenbild des linken Kniegelenkes zeigt normale Breite des Gelenkspaltes und scharfe Gelenklinien. Das obere Ende der Tibia erscheint von der entzündlichen Knochen-Atrophie besonders stark befallen im Vergleich zu Femur und Patella. Auffallend weite Spongiosamaschen sind neben einer fleckigen, stellenweise kaum erkennbaren Struktur-Zeichnung zu sehen, was besonders für die Epiphyse im Gebiete des medialen Condylus gilt. Die Corticalis ist stark verdünnt. Da klinischer sowie röntgenologischer Befund einen extrakapsulären Knochenprozess in der Tibiaepiphyse annehmen lassen, wird 20. V. wird die

Operation in Chloroformnarkose ausgeführt. Durch Längsschnitt auf der medialen Fläche der Tibia direkt unterhalb des Gelenkes beginnend werden die Weichteile gespalten; die Haut wird beiseite gezogen und das Periost mittels Raspatoriums abgeschoben; nach Eröffnung des Knochens stösst man im medialen Condylus tibiae auf einen gelblich-weissen Käseherd von etwas über Kirschgrösse; bei der Auskratzung desselben bis ins gesunde Gewebe wird das Gelenk von unten eröffnet. Die Knochenhöhle wird ausgetupft und mit Jodoformäther ausgegossen. Das Gelenk wird drainiert durch die eben entstandene Perforationsöffnung; der eingelegte Gacestreifen wird durch den unteren Wundwinkel der bis dahin vernähten Weichteilwunde nach aussen geführt.

11. VI. Heilungsverlauf ist normal, ohne besondere Temperatursteigerungen. Der eingelegte Streifen wird gezogen und die Nähte entfernt.

Die Wunde verheilte fest in der Folgezeit bis auf eine am unteren Ende der Narbe befindliche Fistel,

die andauernd etwas secernierte. Beschwerden von seiten des Kniegelenkes und Schmerzen waren nicht mehr vorhanden.

13. IX. Es wird nochmals eine Auskratzung des Knochenherdes in der Tibia vorgenommen, da durch die bisher immer noch bestehende Fistel eine reichliche Sekretion unterhalten wurde. Zugleich wird eine Ausräumung des rechten Handgelenkes ausgeführt, das vollständig von tuberkulösen Granulationen erfüllt ist; Verschorfung mittels Galvanokauter; Entfernung eines tuberkulös veränderten Handwurzelknochens.

26. X. Nachdem sich in letzter Zeit wieder eine bedeutende Schwellung des rechten Handrückens eingestellt hatte, und da das Röntgenbild eine fast vollständige Zerstörung der Handwurzelknochen nachwies, wird die Resektion des rechten Handgelenkes ausgeführt.

20. I. Während bisher das resezierte Handgelenk immer Heilungstendenz zeigte, scheint letztere jetzt zum Stillstand gekommen zu sein; die Eiterung ist wieder stärker. Ausserdem ist in den letzten Tagen auch wieder stärkere Schwellung und Schmerzhaftigkeit am linken Kniegelenk eingetreten. Die Patientin ist recht hinfällig.

17. II. Die Heilung des rechten Handgelenkes ist in den letzten Wochen nicht mehr fortgeschritten. Am linken Knie, an der Aussenseite der Tibia, hat sich vor ca. 14 Tagen ein Abszess gebildet, der durch breite Incision geöffnet wurde.

Auf ihren eigenen und den dringenden Wunsch der Eltern wird die Patientin nachhause entlassen.

Fall VII.

Caries tuberculosa der linken Tibia mit Sequester. Tuberkulose des linken Humerus.

G. F., aus Griessheim bei Staufen, 14 Jahre alt.
28. III. — 24. IV. 1911.

Anamnese: Hereditäre Belastung nicht nachweisbar; Vater lebt und ist angeblich gesund; die Mutter an Unterleibsleiden gestorben. Patient selbst war angeblich nie krank bisher. Seit November vergangenen Jahres verspürte Patient Schmerzen im linken Knie und am Ellenbogengelenk, die bisher für rheumatisch gehalten wurden. Am Knie sollen auch „bohrende" und zeitweise in den Oberschenkel ausstrahlende Schmerzen vorhanden gewesen sein. Beim Gehen trat rasch Ermüdung ein. Ellenbogen und Knie sind allmählich angeschwollen. Ein Fisteldurchbruch am linken Oberarm erfolgte vor ungefähr einer Woche.

Status: Ziemlich kräftiger, gutgenährter und für sein Alter grosser Knabe, gesundes Aussehen. An den Lungen auskultatorisch und perkutorisch kein pathologischer Befund nachweisbar; ebenso am Herzen. Abdomen ohne Besonderheiten. Harn sauer, enthält kein Albumen.

Linker Ellenbogen: An der Innenseite des Oberarms ca. 2 cm oberhalb des Epicondylus medialis befindet sich eine von wulstigen Granulationen umsäumte Fistel, aus der sich bei Druck auf die umliegenden Weichteile etwas Eiter entleert. Eine Auftreibung des Humerus ist nicht festzustellen. Bewegungen am linken Ellenbogengelenk sind nicht schmerzhaft und abgesehen von einer leichten Extensionsbeschränkung kaum beeinträchtigt.

Linkes Bein: Die Muskulatur des linken Ober-

schenkels scheint etwas schwächer zu sein als rechts, was auch vergleichende Messungen bestätigen; die Differenz der Umfangsmasse beträgt 2 cm. Am linken Kniegelenk erscheint die Gegend unterhalb des Gelenkes auf der medialen Seite etwas mehr vorgewölbt als rechts, sonst fällt nichts pathologisches auf; vergleichende Masse sind beiderseits gleich. Das linke Kniegelenk fühlt sich beim Auflegen der Hand sehr warm an, was rechts nicht der Fall ist. An der medialen Seite der linken Tibia ungefähr 2 Querfingerbreit unterhalb des Gelenkspaltes ist eine Verdickung des Knochens zu fühlen etwa in der Grösse eines Fünf-Markstückes; letztere ist auf Druck sehr empfindlich; ein Oedem der bedeckenden Weichteile ist nicht vorhanden. Das Kniegelenk zeigt keinen Erguss. Beugung und Streckung sollen etwas schmerzhaft sein; beides ist auch nicht so vollkommen möglich wie am gesunden rechten Knie.

Röntgenbild: (Figur 15.) Die Tibia zeigt im allgemeinen eine verhältnismässig geringgradige entzündliche Knochenatrophie; um so besser treten in ihr die Krankheitsherde hervor; auf dem von vorne-aussen aufgenommenen Bild sieht man in der Metaphyse ca. 3 cm unterhalb der Epiphysenlinie und ungefähr in der Mitte des Knochens gelegen, einen etwas über erbsengrossen rundlichen Aufhellungsfleck mit mässig scharfen Grenzen. Darüber findet sich ein zweiter unregelmässig gestalteter Herd, der sich nach oben erstreckt bis zum Epiphysenknorpel. Der erstere und die vordere untere Grenze des zweiten Herdes sind von scheinbar etwas verdichteter Spongiosa umgeben. Das Periost an der Hinterseite, wo der zweite Herd zwar etwas weniger lichtdurchlässig sich gegen die Peripherie des Knochens erstreckt, zeigt geringgradige Ossifizierung und erscheint etwas abgehoben.

Figur 15.

Operation: (1. IV.) In Chloroform-Aethernarkose. Durchtrennung der Weichteile durch ca. 8 cm langen Längsschnitt an der medialen Fläche der Tibia über der oben beschriebenen Schwellung. Abschieben des Periostes. Aufmeisselung des Knochens, wobei man in ca. 1,5 cm Tiefe auf einen ca. klein-haselnussgrossen, mit Eiter und käsigen Granulationen gefüllten Herd stösst; bei Auskratzung desselben findet man nach hinten medial den Zugang zu dem zweiten, etwas grösseren Herde; auch dieser enthält ausser zwei ca. erbsengrossen tuberkulösen Sequestern Eiter und gelbe Käsemassen, beim Auslöffeln dieses Herdes zeigt sich, dass er die hintere Oberfläche des Knochens schon erreicht hatte und wohl hier bald zu perforieren drohte, was auch durch die im Röntgenbild sichtbare Periostitis zum Ausdruck kommt. Nach Reinigung und Austrocknung werden die Knochenhöhlen mit Jodoformäther ausgegossen. Naht der Weichteile über der Knochenwunde.

Operation am linken Ellenbogen: Auskratzung eines Knochenherdes im Humerus etc.

Die Heilung verläuft ohne Temperatursteigerungen.

An der linken Tibia lässt sich zwischen den Wundrändern beim ersten Verbandwechsel (5. IV.) wenig blutig-seröse Flüssigkeit ausdrücken. Die Wunde schliesst sich in der Folgezeit bis auf eine kleine Fistel, die jedoch sehr wenig secerniert. Patient ist völlig beschwerdefrei. Er verlässt am 18. IV. das Bett und wird, da die Wunde völlig geschlossen, am 24. IV. nachhause entlassen.

Fall VIII.

Caries patellae. Paraartikulärer Abszess.

M. M., Küchenmädchen, 22 Jahre alt.

Anamnese: Die Mutter, die angeblich gesund gewesen, starb vor 3 Jahren an Gehirnleiden. Der noch lebende Vater leidet schon längere Zeit an Husten mit Auswurf. Zwei Schwestern sind mit Lupus der Nase behaftet. — Patientin will bisher immer gesund gewesen sein. Im Herbste vorigen Jahres bemerkte sie rasches Ermüden des rechten Beines; anfangs Dezember traten bohrende Schmerzen „im rechten Knie" auf, die Ende dieses Monats hauptsächlich an die innere Hälfte der Kniescheibe lokalisiert werden konnten; sie traten ein nach ca. 10 Minuten langem Stehen, verschwanden wieder beim Gehen. Besonders heftige Schmerzen will Patientin beim Beugen des Knies (Treppensteigen) verspürt haben. Stiche bis über die Mitte des Oberschenkels hinauf wurden gespürt und nächtliche Schmerzanfälle, wegen deren Patientin öfters erwachte. Ein Trauma wird für die Beschwerden nicht verantwortlich gemacht. Anfang Februar 1911 trat leichte Schwellung des Gelenkes ein. Die Behandlung bestand bisher in warmen Umschlägen und Pinselungen mit Jodtinktur. Da eine Besserung nicht beobachtet

wurde, die Schmerzen sich eher verschlimmerten, erfolgte Ueberweisung in klinische Behandlung.

Status: Gesund aussehendes, kräftig entwickeltes Mädchen. Auf der linken Wange etwa bohnengrosse Lupusinsel. Keine Drüsenschwellungen oder Narben. Lungen, Herz und Abdomen ohne pathologische Befunde. Reflexe normal.

Das rechte Kniegelenk erscheint im Vergleich zu links etwas verdickt, besonders in der unteren Hälfte; es ist eben noch ein geringer Hydrops articularis nachweisbar; der Umfang des rechten Knies über die Patella gemessen, beträgt 35,0 cm, der des linken 33,0 cm. Die Kapselteile fühlen sich weich an und sind auf Druck nicht schmerzhaft. An den Knochenteilen lässt sich keine Formveränderung erkennen; die innere Hälfte der Patella ist etwas druckempfindlich. Aktive und passive Bewegungen können ausgeführt werden, sind aber bei maximaler Streckung und Beugung über 100° schmerzhaft. Das Röntgenbild lässt ausser einer Blässe des Knochenschattens mit wenig kontrastreicher Strukturzeichnung (Atrophie), die in den drei Knochen scheinbar gleich ausgesprochen ist, nichts erkennen.

Das kranke Kniegelenk ward anfänglich mit kalten Umschlägen und Compressionsverbänden behandelt. Späterhin wurde das Gelenk dreimal punktiert und durch Gipsverband ruhig gestellt. Nachdem anfangs bei der Ruhigstellung des Gelenkes die Beschwerden geschwunden waren, stellten sich allmählich heftige Schmerzen ein. Nach Abnahme des Gipsverbandes kam ein lateral von der Patella gelegener paraartikulärer Abszess zum Vorschein; die fluktuierende Schwellung liess sich nach unten bis zur Tuberositas tibiae unterhalb der Patella und nach oben bis unter die Streckmuskulatur verfolgen.

Eine nochmalige Röntgenphotographie zeigte an

Femur und Tibia den gleichen Befund wie früher; dagegen war an der Patella die Atrophie viel intensiver ausgeprägt: von Strukturzeichnung war nichts mehr zu erkennen; es handelte sich um fleckige verwaschene Aufhellung des Knochenschattens. — Deutlich war ein besonders heftiger Druckschmerz über der medialen Hälfte der Patella nachzuweisen.

Operation: (16. VI.) In Chloroform-Aethernarkose. Nach Längsspaltung des Abszesses kommen schwerste tuberkulöse Veränderungen der infrapatellaren Schleimbeutel und Weichteile bis zur Patella hin zum Vorscheine. Bei der Entfernung der krankhaft veränderten Gewebe muss das Gelenk eröffnet werden. Die Gelenkkapsel erscheint; gesund ebenso die Gelenkenden von Femur und Tibia. Exstirpation der Patella; von der Gelenkkapsel wird so viel wie möglich erhalten. Der M. vastus externus ist bis gegen die Mitte des Oberschenkels durchsetzt von gelben Käse- und Eiterherden; ebenso der seitliche Teil des M. rectus femoris. Da nach Entfernung der von Tuberkulose befallenen Muskelgebiete der Streckapparat sehr defekt ist, und das Kniegelenk an der Vorderseite jeder Bedeckung entbehrt, wird eine Muskelplastik vorgenommen, indem ein Muskellappen von der vorderen Muskulatur des Unterschenkels, in der Mitte desselben beginnend, losgelöst, nach oben über das Gelenk geklappt und an der Oberschenkelmuskulatur befestigt wird. Naht der durch Entspannungsschnitte und teilweise Ablösung mobilisierten Haut. Fixierender Verband. —

Nach Durchsägen der Patella findet sich im medialen unteren Quadranten eine ca. erbsengrosse, mit käsigem Eiter gefüllte Höhle, von der eine Fistel nach dem unteren Patellarand zuführt. Das Spongiosage-

webe ist mit dem Messer schneidbar; in der Umgebung des Herdes von grau-gelblicher Farbe. —

Der Heilungsverlauf zeigt, abgesehen von Abstossung kleiner Partien des transplantierten Muskelgewebes keine Besonderheiten. Die Wundheilung erfolgte grösstenteils per secundam intentionem, und war anfang September vollkommen.

15. IX. Das rechte Knie ist in Streckstellung fixiert; seitlich vorne befindet sich eine vom unteren Drittel des Oberschenkels bis gegen die Mitte des Unterschenkels reichende, längsverlaufende reaktionslose Hautnarbe.

Patientin befindet sich noch im Krankenhause wegen einer während ihres Aufenthaltes daselbst entstandenen und noch nicht vollständig ausgeheilten Knochentuberkulose am unteren Ende der linken Tibia.

Überblickt man diese Fälle, so ergibt sich auch hier ein bedeutendes Überwiegen der Tibiaerkrankungen. Unter den sechs Fällen letzterer Art sind fünf metaphysäre Prozesse, davon zwei mit Beteiligung der Epiphyse; die drei Fälle mit epiphysären Veränderungen betrafen zweimal den medialen Condylus tibiae und einmal den lateralen. Bei den zwei patellaren Erkrankungen sass bei der einen der Krankheitsherd in dem bevorzugten unteren medialen Quadranten.

Auch bei diesen Krankheitsfällen erwies sich das Röntgenverfahren als wertvolles diagnostisches Hilfsmittel. Leider kamen die mitgeteilten Fälle alle so spät in die klinische Behandlung, dass schon durch das Symptomenbild Tuberkulose der Knochen wahrscheinlich oder ganz bestimmt anzunehmen war.

Während bei Fall I der objektive Befund für einen entzündlichen Prozess in der Tibia sprach, und der

Habitus und übrige Organbefund des Patienten Tuberkulose wahrscheinlich machten, so entschied doch das typische Aussehen des Röntgenbildes sicher für tuberkulöse Ostitis, was sich auch bei der Operation als richtig erwies. Die vorwiegend laterale Lage des Krankheitsherdes im Knochen, die ebenfalls im Röntgenbilde zum Ausdruck kam, war auch für die Eröffnung des Knochens auf dieser Seite bestimmend.

Bei Fall II stand schon klinisch die Diagnose Tuberkulose der Tibia fest; indes zeigte hier das Röntgenbild die rein metaphysäre Lage der Abszesshöhle im Knochen und war dadurch bestimmend für die Ausführung der Operation. Bild 6 und 7 lassen anschaulich den Heilungsverlauf verfolgen.

Bei Fall III, der leider erst nach Abszessbildung in klinische Behandlung kam, musste somit die Diagnose auf Tuberkulose keinen Schwierigkeiten begegnen. Hier lässt das Röntgenbild gut das Befallensein der hinteren Hälfte des medialen Condylus tibiae und des benachbarten Metaphysenabschnittes erkennen. Sehr gut ist auch das Vorhandensein von Sequestern zu sehen. Da bei der Operation nach Entleerung des Abszesses eine in den Knochen führende Fistel sich nicht fand, hätte man sich ohne das Röntgenverfahren vielleicht mit diesem Eingriff begnügt, ohne den Knochen in Angriff zu nehmen; es wäre hierbei natürlich eine Dauerheilung ausgeschlossen gewesen.

Ähnlich liegen die Verhältnisse bei Fall IV. Hier hätte man es dem Zufall verdanken müssen, dass man den Knochenherd am oberen Patellarand bei der Operation fand und ihn daraufhin entfernte, hätte nicht das Röntgenbild vorher ihn aufgedeckt und zum Ziele des operativen Vordringens gemacht.

Bei Fall V erweist sich die Röntgendurchleuchtung

des Knochens wertvoll bei der Beobachtung des Heilungsverlaufes der Knochenwunden.

Die bei den Fällen VI und VIII hochgradige Atrophie des erkrankten Knochens lässt zwar die Erkrankung desselben im Röntgenbilde erkennen, macht aber eine deutliche Abgrenzung des Krankheitsherdes unmöglich. Hier hat auch diese Untersuchungsmethode ihre Grenzen.

Wie beim ersten der mitgeteilten Fälle, so ist auch bei Fall VII. dank dem noch nicht zu weit vorgerückten Stadium des Prozesses im Knochen die Erkrankung im Röntgenbilde erkennbar bezüglich Art (Tuberkulose) und Ausdehnung. Die entzündliche Atrophie ist noch nicht so hochgradig, so dass die Herde noch umschrieben erscheinen. Man erkennt das Befallensein der hinteren Hälfte der Metaphyse und weiss, dass hinter dem bei der Operation zuerst gefundenen Krankheitsherde noch ein zweiter vorhanden sein muss, was sich auch (bei der Operation) bestätigte nach tieferem Eingehen.

Wenn auch das Röntgenverfahren allein nicht in jedem Falle von Knochentuberkulose uns den gewünschten Aufschluss gibt bezüglich Diagnose, Lokalisation, Ausdehnung etc. der Krankheit im Knochen, und eventuell auch über ihre Prognose, so soll man doch nie die Anwendung dieser Untersuchungsmethode unterlassen; denn meist wird man aus dem Röntgenbilde unter Zuhilfenahme der klinischen Symptome doch wichtige Schlüsse ziehen können für die Therapie.

Literaturverzeichnis.

Albrecht, H.: Ueber Tuberkulose des Kindesalters. W. klin. W. 1909.

Alfer, C. L.: Häufigkeit der Knochen- und Gelenktuberkulose in Bezug auf Alter, Geschlecht etc. Beitrag z. klin. Chirurg. 1892. VIII.

Bergmann, v., Brunn, v., Mikulicz, v.: Handbuch der prakt. Chirurg. Stuttgart 1900.

Billroth-Winiwarter: Allgem. chirurg. Pathol. u. Therap. Berlin 1906.

Bosse, B.: Gelenkleiden auf der Basis von Geschlechtskrankheiten. Berl. klin. W. 1907.

Brunn, v.: Verhältnis der Gelenkkapseln zu den Epiphysen. Leipzig 1881.

Brunn, v.: Weitere Untersuchungen über die Vereiterung der tuberkulösen Gewebe. Dtsch. Zeitschr. f. Chirurg. 1905.

Charitonoff, S.: Ein Beitrag zur Schafttuberkulose der grossen Röhrenknochen. Berlin 1909.

Cornet, G.: Die Tuberkulose. Wien 1907.

Delkeskamp, G.: Das Verhalten der Knochenarterien bei Knochenerkrankungen und Frakturen. Fortschr. der R.strahlen 1906/07.

Ehrlich: Ueber latente Eiterherde im Knochen. M. m. W. 1896.

Ewald, P.: Fusswurzeltuberkulose und ihre Diagnose mittels Röntgenstrahlen. Fortschr. d. Röntgenstrahlen 1908.

Fick, R.: Handbuch der Anatomie und Mechanik der Gelenke I. Tl. Jena 1904.

Fillipello, S. B.: Sulla cura della tuberculosi del ginocchio. Arch. di ortopedia XVII. 1902.

Forsell, G.: Röntgendiagnose von Tuberkulose im Knochensystem. Fortschr. d. Röntgenstrahlen 1910.

Fränkel, F.: Ueber die Bedeutung der Röntgenuntersuchung für die prakt. Chirurgie. M. m. W. 1903.

Friedländer, F., v.: Die tuberkulöse Osteomyelitis der Diaphysen langer Röhrenknochen. Deutsche Zeitschr. für Chirurgie 1904.

Friedländer, G.: Kreislaufverhältnisse und lokale Tuberkulose. Arch. f. klin. Chirurg. 1902.

Garrè: Zur Aetiologie der kalten Abszesse. D. m. W. 1886.

Gottschalk, E.: Zur Bedeutung der Röntgenstrahlen für die Frühdiagnose der Tuberkulose und anderer Krankheiten des Knochensystems. M. m. W. 1907.

Graser: Zur Diagnose chron. Entzündungen und Eiterungen an den Knochen (Caries od. Nekrose?) D. m. W. 1904.

Grashey, R.: Fehlerquellen und diagnostische Schwierigkeiten beim Röntgenverfahren. M. m. W. 1905.

Grashey, R.: Atlas typischer Röntgenbilder v. normalen Menschen. 1905.

Guillemain, A.: L'ostéo-arthrite tuberculeuse du genou (considérée spécialement chez l'enfant). Paris 1873.

Hamburger, Monti: Die Tuberkulose im Kindesalter. M. m. W. 1909.

Hauchamps, L.: Die Diagnose des Osteosarkoms. Fortschr. der Röntgenstrahlen 1910.

Heile: Ueber die tuberkulösen Knocheninfarkte. Festschrift f. Joh. Orth. 1903.

Honsell: Ueber Trauma und Gelenktuberkulose. Beitrag zur klin. Chirurg. 1900.

Hoffa: Beiträge zur Pathologie und Therapie der Kniegelenkserkrankungen. Berl. klin. W 1904.

Hufnagel, V.: Ueber die funktionell-diagnostische Bedeutung frühtuberkulöser Kreislaufstörungen unter dem Einflusse von Muskelarbeit. D. m. W. 1911.

Kienböck, R.: Ueber akute Knochenatrophie bei Entzündungsprozessen an den Extremitäten und ihre Diagnose im Röntgenbild. Wien m. W. 1901.

Klapp: Die konservative Behandlung der chirurg. Tuberkulose D. m. W. 1909.

Kaufmann: Lehrbuch der speziellen pathologischen Anatomie. Berlin 1907.

König, F.: Die Tuberkulose der menschlichen Gelenke (sowie der Brustwand und des Schädels). Berlin 1906.

König, F., Die spezielle Tuberkulose der Knochen und Gelenke. I. Das Kniegelenk. Berlin 1896.

Köhler, A.: Knochenerkrankungen im Röntgenbilde. Wiesbaden 1901.

Köhler, A.: Die normale und pathologische Anatomie des Hüftgelenkes und Oberschenkels in röntgenographischer Darstellung. Hamburg 1905.

Köhler, A.: Lexikon der Grenzen des Normalen und der Anfänge des Pathologischen im Röntgenbilde. Hamburg 1910.

Krause, F.: Die Tuberkulose der Knochen und Gelenke. Dtsch. Chir. Stuttgart 1899.

Kurashiga-Osaka: Über das Vorkommen des Tuberkelbacillus im strömenden Blute der Tuberkulösen. M. m. W. 1911.

Langer: Über das Gefässystem der Röhrenknochen. Wien. 1875.

Lehmann, K.: Die Häufigkeit der Sequester bei Gelenktuberkulose. Rostock 1896.

Leser: Lehrbuch der speziellen Chirurgie. Jena. 1908.

Lexer, E.: Lehrbuch der allgemeinen Chirurgie. Stuttgart. 1906.

Lexer, E.: Die Entstehung entzündlicher Knochenherde und ihre Beziehungen zu den Arterienverzweigungen der Knochen. Arch. f. klin. Chir. 1903. Bd. 71.

Lexer, E.: Weitere Untersuchungen über Knochenarterien und ihre Bedeutung für krankhafte Vorgänge. Arch. f. klin. Chir. 1904. Bd. 73.

Lexer, Kuliga, Türk: Untersuchungen über Knochenarterien. Berlin 1904.

Ludloff K.: Zur Diagnose der Knochen- und Gelenktuberkulose. Arch. f. klin. Chir. 1903. Bd. 71.

Ludloff, K.: Über Wachstum und Architektur der unteren Femurepiphyse. Beitr. z. klin. Chir. 1903. Bd. 38.

Ménard, V.: Tuberculose du genou avec origine osseuse sur la face poplitée du fémour ou du tibia. Révue d'orthopédie 1894.

Mikulicz v.: Bedeutung der Röntgenstrahlen für die Chirurgie. D. m. W. 1905.

Pacchioni: Untersuchungen über die normale Ossifikation des Knorpels. Jahrb. d. Kinderheilkunde 1902.

Pawlowsky: Entwicklungsgeschichte der Gelenktuberkulose. Centrbl. f. Bakteriolog. 1890.

Petrow, N. N.: Gelenktuberkulose und Trauma. Centrbl. f. Chir. 1904.

Petrow, N. N.: Störungen der Cirkulation und Ernährung im Zusammenhang mit der Frage von Lokalisation der Tuberkulose in Knochen und Gelenken. Russ. Arch. f. Chir. 1904.

Rumpel, O.: Über Geschwülste und entzündliche Erkrankungen der Knochen im Röntgenbild. Hamburg. 1908.

Quervain, F. de: Spezielle chirurg. Diagnostik. Leipzig 1909.

Rauber-Kopsch: Lehrbuch der Anatomie des Menschen. Leipzig 1906.

Reiner: Indikationen zur Resektion bei tuberkulöser Coxitis. Ztschr. f. Orthop. Chir. 1906.

Riedel: Die Häufigkeit der Sequester bei der Tuberkulose der grossen Gelenke. Ztrlblt. f. Chir. 1893.

Röpke: Zur Kenntnis der Tuberkulose und Osteomyelitis der Patella. Arch. f. klin. Chir. 1904. Bd. 73.

Rovsing: Über tuberkulöse Arthritis und Ostitis im frühesten Kindesalter. Arch. f. klin. Chir. 1896.

Sata: Die Bedeutung der Mischinfektion für die klinischen Erscheinungen und den Verlauf der Tuberkulose. Ztschr. f. Tuberkulose 1901.

Schuchard: Die Krankheiten der Knochen u. Gelenke. Dtsche. Chir. 1899.

Spalteholz, W.: Handatlas der Anatomie des Menschen. Leipzig 1904.

Tavel: Beiträge zur Aetiologie der Eiterung bei Tuberkulose. Wiesbaden 1891.

Vogelmann, R.: Isolierte tuberkulöse Knochenherde. Fortschr. der Röntgenstrahlen 1908. Bd. 13.

Voss: Klinisch-statistischer Beitrag zur Knochentuberkulose. Rostock 1904.

Weichselbaum u. Bartel: Latenz der Tuberkulose. Wien, klin. W. 1905.

Wullstein-Wilms: Lehrbuch der Chirurgie. Jena 1909.

Danksagung.

Zum Schlusse dieser Arbeit sei es mir gestattet, Herrn Geh. Hofrat Professor Dr. Kraske meinen Dank auszusprechen für die Uebernahme des Referats. Auch Herrn Professor Dr. Oberst bin ich für die Ueberlassung des Materials und die liebenswürdigen Ratschläge bei der Arbeit zu besonderem Danke verpflichtet.

Lebenslauf.

Ich, Hans Fossler, bin der Sohn des Königl. Preuss. Majors a. D. Adolf Fossler; ich bin geboren am 16. April 1886 zu Rastatt in Baden.

Nach Absolvierung des Bertholdgymnasiums zu Freiburg i. B. im Juli 1905 wandte ich mich dem Studium der Medizin zu an der Albert-Ludwigs-Universität zu Freiburg i. B.

Vom 1. Oktober 1905 bis 1. April 1906 diente ich als Einjährig-Freiwilliger im 5. Bad. Feldart.-Regt. No. 76 zu Freiburg i. B.

Am 23. Juli 1908 bestand ich die ärztliche Vorprüfung in Freiburg i. B. und am 15. Dezember 1910 das medizinische Staatsexamen.